Das

Endothelcarcinom.

Ein Beitrag zur Histogenese des Carcinoms.

Inaugural-Dissertation

der

hohen medicinischen Facultät der Universität Erlangen

am 10. März 1876

vorgelegt

von

Eugen Bostroem.

Mit einer Tafel.

Erlangen.
Druck der Universitäts-Buchdruckerei von E. Th. Jacob.

Dr. KIESSELBACH
ERLANGEN.

Das

Endothelcarcinom.

Ein Beitrag zur Histogenese des Carcinoms.

Inaugural-Dissertation

der

hohen medicinischen Facultät der Universität Erlangen

am 10. März 1876

vorgelegt

von

Eugen Bostroem.

Mit einer Tafel.

Erlangen.
Druck der Universitäts-Buchdruckerei von E. Th. Jacob.

Gedruckt mit Genehmigung der medicinischen Facultät zu Erlangen.

Referent: Professor Zenker.

[1]) Der Lehre Virchow's, dass das Carcinom, eine Geschwulst von alveolärem Bau, mit epithelialem Character der in den Alveolen enthaltenen Zellen, aus einer heteroplastischen Wucherung der Bindegewebszellen seinen Ursprung nehme, die Bindegewebszelle zur epithelialen Krebszelle werde und dass die Malignität der Carcinome gerade in diesem heteroplastischen Vorgange zu suchen sei, trat Thiersch entgegen. Thiersch hat für das Carcinom der Haut nachgewiesen, dass dasselbe immer nur von vorhandenen Epithelien ausgehe, somit als Epithelialgeschwulst im Sinne Virchow's aufgefasst, nie primär vom Bindegewebe ausgehen könne. Diese Anschauung von der alleinigen epithelialen Genese des Carcinoms der Haut ist dann bekanntlich von Waldeyer für alle Carcinome angenommen worden.

Ausgehend von dem Satze der neuesten embryologisch-histologischen Untersuchungen, dass die im frühesten embryonalen Leben stattgefundene Scheidung in drei Keimblätter auch ferner für das ganze Leben gewissermassen bestehen bleibe, d. h. dass die Producte des einen Keimblattes nie in die eines andern übergehen, immer denselben histologischen Character beibehalten müssen, aus einer Bindegewebszelle nie eine wahre Epithelzelle werden könne, — fasst Waldeyer das Carcinom als eine atypische epitheliale Neubildung auf, welche nur aus präexistirenden ächten Epithelien des Organismus hervorgehen, folglich nur da entstehen könne, wo ächte epitheliale Bildungen vorhanden sind.

Diese Lehre Waldeyer's von der epithelialen Genese aller Carcinome, von Remak bereits ausgesprochen, fand sehr bald zahlreiche Anhänger, ist wohl auch heute noch die am meisten

---

1) Die Drucklegung vorliegender Arbeit ist durch äussere Umstände leider sehr verzögert worden. Es ist derselben die seitdem erschienene Literatur hinzugefügt und kommt sie nun mit Genehmigung so zum Druck.

verbreitete und bis jetzt auch für die meisten Carcinome die allein richtige, steht jedoch auch mit den Ergebnissen mehrerer anderer Untersucher in directem Widerspruch, ist durchaus kein unantastbares Dogma, — denn es giebt, wenn sie auch von den Anhängern der streng epithelialen Richtung, deren Zahl, wie gezeigt werden soll, in den letzten Jahren doch bedeutend abgenommen hat, geläugnet werden, — Carcinome, die sich entweder an Stellen entwickelten, an denen Epithelien überhaupt gar nicht vorkommen, oder bei denen man die Epithelien als die Mitricalargebilde des Carcinoms mit Sicherheit ausschliessen konnte.

Wir characterisiren das Carcinom als eine Geschwulst von bestimmter histologischer Structur — ein bindegewebiges, die Gefässe führendes Gerüst (Stroma) umschliesst äusserst mannigfaltig gestaltete Zellhaufen von epithelialem Character und stellt, nachdem der zellige Inhalt herausgelöst, ein ebenso mannigfaltiges Maschenwerk von mit einander communicirenden Hohlräumen (Alveolen) dar; die Zellen sind von epithelialer Natur, durch die enge Aneinanderlagerung in den Alveolen polymorph, durch keine Intercellularsubstanz getrennt, und stellen den, schon für die makroskopische Untersuchung so characteristischen, als milchige Flüssigkeit oder in Gestalt kleiner Pfröpfe ausdrückbaren Krebssaft dar. Erhalten wir nun ein mikroskopisches Präparat, in dem kleinere oder grössere, scharf umgrenzte Zellhaufen von epithelialem Character, von mehr oder weniger breiten, meist helleren, fasrigen Bindegewebszügen umgeben sind, die herausgelösten Zellen theils isolirt, von deutlich epithelialem Character sind, theils dicht zusammengedrängte Ballen bildend — so wird Niemand anstehen, dasselbe, abgesehen von einer genaueren Characterisirung, als ein Carcinom zu bezeichnen. Soll nun aber diese Diagnose hinfällig werden, wenn wir z. B. erfahren, dass der Schnitt aus einer Geschwulst entstammt, die ihren Sitz in der Grosshirnhemisphäre, ohne Betheiligung der Ventrikelwandung, hat, Metastasen gebildet hat und diese sowohl, als auch der primäre Tumor auch makroskopisch die Charactere eines Carcinoms gezeigt haben? — Wir werden von der Diagnose „Carcinom“ nicht abgehen können, ebensowenig wie wir, worauf wir später noch zurückkommen werden, in jeder atypischen Epithelneubildung,

das von Waldeyer aufgestellte histologische Criterium, ein Carcinom anerkennen werden. Auch brauchen wir in dem Fall zur Feststellung der Genese des Carcinoms nicht die von Thiersch ausgesprochene Hypothese zu Hülfe zu nehmen, — „dass zur Zeit der embryonalen Entwickelung epitheliale Keime durch einen pathologischen Vorgang, durch einen wahren error loci, an Stellen gelangen, wo sie eigentlich nicht vorkommen sollen, und dass diese dann später den Ausgangspunkt für die Entwickelung eines Carcinoms abgeben könne“ — sondern werden vielmehr unser Augenmerk auf die alle Gewebe durchziehenden Lymphgefässe, resp. auf die Endothelien derselben zu richten haben, die, wie Hiss [1]) gezeigt hat, entwickelungsgeschichtlich mit dem Epithel durchaus nicht zusammenhängen und deren Productions- und Regenerationsfähigkeit wir durch die Arbeiten von Golgi [2]), Neumann [3]), Michel [4]), Bizzozero und Bozzolo [5]), Ewetzky [6]) u. A. m. kennen gelernt haben.

Einen Beitrag zu liefern zur Lehre von der Entstehung einer Reihe von Carcinomen aus den Endothelien, dem Endothelcarcinom, ist Zweck folgender Zeilen.

Bevor wir nun zu einer zusammenfassenden Darstellung des Endothelcarcinoms übergehen, wollen wir zunächst einen flüchtigen Blick auf den jetzigen Stand der Carcinomfrage, speciell auf die Genese des Carcinoms werfen und untersuchen, ob die Lehre Waldeyer's von der alleinigen epithelialen Genese aller Carcinome noch volle Anerkennung besitzt und ob sich auch die Atypie der Neubildung als unzweifelhaftes Criterium erwiesen hat. Es wurde schon eingangs erwähnt, dass wir für die meisten Carcinome die Genese aus den betreffenden Epithelien anerkennen,

---

1) Häute und Höhlen des Körpers. Programm. 1865. Basel.

2) Sulla struttura e sullo svilappo degli Psammomi. Pavia 1869. V. A. Bd. 51. (Referat v. Fränkel).

3) Archiv der Heilkunde Bd. 13.

4) Archiv der Heilkunde Bd. 14.

5) Oesterreichische med. Jahrbücher 1874.

6) Regeneration des Endothels der membrana Descemeti. Untersuchungen aus dem pathologisch-anatomischen Institut zu Zürich 3. Heft 1875.

jedoch für alle Carcinome nicht für zulässig erachten; eine Stellung, die in den letzten Jahren von mehreren namhaften Autoren eingenommen ist. So unterscheiden Wagner und Birch-Hirschfeld in ihren Handbüchern neben einem epithelialen ein endotheliales und ein bindegewebiges Carcinom, ebenso auch Perls in seinem Lehrbuch p. 478, er sagt: „Die Entwickelung (der Carcinome) geschieht in den meisten Fällen durch atypische Wucherung präexistirender epithelialer Elemente, aber sie kann auch aus Elementen der Bindegewebsreihe, namentlich aus den Endothelien statthaben".

In gleicher Weise nimmt Klebs [1]) ein epitheliales und ein endotheliales Carcinom an und unterscheidet von letzterem noch ein Carcinoma lymphangiomatosum s. Lymphangioma carcinomatosum und ein Carcinoma haemangiomatosum s. Haemangioma carcinomatosum. Auch aus dem pathologisch-anatomischen Institut des Herrn Prof. v. Recklinghausen sind mehrfache Beobachtungen erschienen, die darauf schliessen lassen, dass er wohl neben einer epithelialen Genese jedenfalls auch eine endotheliale annimmt. Ob Köster ferner an seiner früheren Ansicht von der endothelialen Genese aller Carcinome festhält, ist nicht bekannt, doch ist wenigstens anzunehmen, dass er nicht vollkommener Anhänger der reinen epithelialen Richtung ist; auch A. v. Winiwarter ist kein Anhänger dieser Richtung, er sagt [2]): „Ich befinde mich hier in einer Meinungsdifferenz mit meinem hochverehrten Lehrer Billroth, der die rein epitheliale Abstammung der Krebszellen vertritt, während ich der Ansicht bin, dass auch andere Elemente als solche, die von wahren Epithelien abstammen, also namentlich die Wandungszellen der Gefässe und die Bindegewebszellen, Krebszellen produciren können und factisch produciren". Sattler [3]) ist der Meinung, dass die „sonst so einladende Lehre von der epithelialen Abstammung der Krebszellen für die Begrenzung des anatomischen Begriffes „Carcinom" nicht mehr

---

1) Prager med. Wochenschrift 1876. S. 108.

2) Allgemeine chirurg. Pathologie u. Therapie von Prof. Dr. F. Billroth. 9. Auflage bearbeitet von Prof. Dr. A. v. Winiwarter. pag. 793.

3) Ueber die sogenannten Cylindrome. Berlin 1874. S. 97.

allgemein massgebend erscheinen kann". Rudolph Maier[1]) giebt zu, dass es Carcinome giebt, die aus präexistirendem Epithel entstehen, huldigt aber der Infectionstheorie und nimmt vor der Umwandlung der Zellen in epitheliale die Veränderung in sarcomatöse Formen an; er sagt: „Aus der grossen Gruppe der Bindesubstanzen entwickeln sich histoide, homologe Geschwulstformen. Die Zellen aller dieser können nach dem Gesetz fortschreitender Entwickelung sich durch Emancipation von der Zwischensubstanz zu den histologisch höher entwickelten Sarcomzellen umwandeln. Die Geschwulst ist ein Sarcom geworden. Viele der Geschwülste verharren in diesem Zustande. Andere schreiten in der Entwickelung weiter und die Zellen kommen zur Entwickelung von Epithelien. Sie sind nun Krebs geworden". Diese Umwandlung sei zum Theil sehr complicirter Art, ein förmlicher Generationswechsel der Elemente, der sich langsam und allmählich vollziehe. Ruge und Veit[2]) schliessen sich wieder der alten Ansicht Virchow's an, indem sie für das Carcinom der Vaginalportion eine meist bindegewebige Entstehung annehmen; einen epithelialen Ursprung im engeren Sinn, die Entwickelung des Carcinoms aus dem Oberflächenepithel, konnten die Verfasser mit Sicherheit nicht nachweisen. Friedländer[3]) endlich hat Fälle von Carcinom beobachtet, die in keiner Beziehung zu präexistirendem Epithel standen, und möchte „einen fliessenden Uebergang zwischen Carcinom und Sarcom statuiren, etwa wie zwischen Sarcom und Fibrom". Derselbe Autor[4]) hat nun auch dem Verhältniss der atypischen Epithelwucherung zum Carcinom seine Aufmerksamkeit geschenkt und kommt zu der Ansicht, dass es unmöglich ist, das Carcinom direkt anatomisch als „Tumor mit atypischer Epithelneubildung" zu definiren, und zeigt, dass eine atypische Epithelneubildung wohl meist Carcinom sein kann, aber auch etwas ganz anderes,

---

1) Virchow's Archiv Bd. 70 pag. 378. Bemerkungen über sarcomatöse und krebsige Degeneration und über Krebs überhaupt.

2) Ruge u. Veit: Zur Pathologie der Vaginalportion. Zeitschrift für Geburtshülfe u. Gynäkologie. 1878.

3) Virchow's Archiv Bd. 67 pag. 188.

4) Ueber Epithelwucherung und Krebs. Strassburg 1877.

ganz Unschuldiges. Wir können Friedländer in dieser Ansicht nur beistimmen, indem wir häufig genug, aber ganz besonders in 2 Fällen von Gallengangsverschluss mit hochgradigem Lebericterus, solche atypische Epithelneubildungen gesehen haben, die in einem Fall die Grösse einer Bohne erreicht hatte und die, besonders da von klinischer Seite Lebercarcinom diagnosticirt worden war, einem Unbefangenen wohl als Carcinom hätte imponiren können. Wir halten daher, mit Friedländer, eine atypische Epithelneubildung für das Carcinom nicht für absolut characteristisch und werden nur die atypische Epithelneubildung als Carcinom bezeichnen, die bereits eine zerstörende Wucherung epithelialer Massen in altem präformirtem Gewebe zeigt oder Metastasen gebildet hat.

Diese kurze Uebersicht, die durchaus keinen Anspruch auf Vollständigkeit machen will, besonders da wir unten nochmals näher auf die Einzelfälle zurückkommen, mag genügen, um zu zeigen, dass in Betreff der alleinigen epithelialen Carcinomtheorie die erwünschte Uebereinstimmung durchaus nicht besteht, im Gegentheil an Anhängern entschieden verloren hat, ganz abgesehen davon, dass die derselben zu Grunde gelegte Keimblättertheorie noch nicht so sehr über alle Zweifel erhaben ist, andere Ansichten daher wohl berechtigt erscheinen; sie genügt aber auch zu zeigen, dass die atypische Epithelneubildung durchaus kein absolutes Criterium des Carcinoms ist, und mag den Versuch rechtfertigen, wenigstens für eine Anzahl von Carcinomen den endothelialen Ursprung festzustellen.

Erwähnen wir endlich noch die Theorie Boll's [1]) vom „wiederausgebrochenen Grenzkrieg“, — denn wir glauben nicht diese Theorie noch specieller ausführen zu müssen, da sie die Carcinomfrage wohl in keiner Beziehung gefördert hat, was man doch all den andern Theorieen nicht wird absprechen können, — so können wir es uns nicht versagen, noch zuletzt der von Cohnheim aufgestellten Hypothese zu gedenken. Cohnheim definirt bekanntlich alle Geschwülste, — mit Ausnahme der Infectionsgeschwülste — als atypische Gewebsneubildungen von embryonaler Anlage. In

---

1) Boll: „Das Princip des Wachsthums“. Berlin 1876.

einem frühen Stadium der embryonalen Entwickelung, meint Cohnheim, werden mehr Zellen producirt, als zum Aufbau des betreffenden Theiles nöthig sind; es bleibt so ein, wenn auch ungemein kleines Zellquantum unverwendet übrig, aber der embryonalen Natur der Zellen entsprechend, von grosser Vermehrungsfähigkeit. Dieses unverwandt, aber lebensfähig gebliebene Zellquantum sei nun die Anlage zur Geschwulst, die oft Jahrzehnte unthätig liegen bleibt, oft gar nicht zur weitern Production gelangt, oft aber, auf irgend welchen Anstoss, eine lebhafte Productivität beginnt, zur Geschwulst wird. „Was den Anstoss dazu giebt, sagt Cohnheim, diese Entwickelung anzuregen und auszulösen, das muss sich in der Regel unserer Einsicht entziehen, weil wir die Gründe nicht kennen, welche den überschüssigen Keim in seiner Entwickelung behindert und zurückgehalten haben. Ob es vielleicht der Wiederstand der normalen Gewebe ist, welcher die Entwickelung der abnormen Keime beeinträchtigt?“ Cohnheim sucht diese Lehre durch mehrfache Beispiele zu stützen, doch ist das Material in dieser Beziehung noch viel zu gering, um beweisend zu sein, und ist für einige Gewebsarten überhaupt noch kein beweisendes Beispiel gefunden. — Wir wollen uns hier nun durchaus keine Kritik dieser Lehre anmassen, uns auch nicht ganz für, ganz gewiss aber auch nicht in jeder Beziehung gegen dieselbe aussprechen. Es sind ja vielfache Punkte, die dieser Hypothese bis jetzt sehr hinderlich im Wege zu stehen scheinen, doch darf uns das doch nicht veranlassen, dieselbe sofort über Bord zu werfen; vielmehr werden wir suchen müssen, das Beweismaterial zu häufen, und den einzelnen Punkten dieser Lehre, besonders dem Aufsuchen der Keimanlagen, so schwierig uns das zunächst erscheint, unsere volle Aufmerksamkeit schenken müssen.

Wir halten uns aber umsomehr berechtigt, dieser Ansicht Cohnheim's näher zu treten, als wir in einer Thatsache der Botanik ein ziemlich sprechendes Analogon gefunden zu haben glauben.

Der Freundlichkeit des Herrn Dr. Hansen, Assistent am hiesigen botanischen Institut, verdanken wir die folgenden Resultate einer von ihm gemachten Untersuchung, die demnächst er-

scheinen wird. An älteren Theilen von Sträuchern und Bäumen sieht man nämlich oft in grosser Menge Sprosse aus der Rinde hervorbrechen. Diese Sprosse weichen scheinbar, sowohl in Bezug auf den Ort ihrer Entstehung, als auch in Bezug auf die Art und Weise ihrer Bildung, von den normalen Sprossen ab. Trotzdem sind sie von letzteren morphologisch und physiologisch nicht verschieden. Der Entstehungsort des normalen Sprosses ist die Achsel eines Blattes; die genannten Gebilde entstehen dagegen unabhängig von einem Blatt an ganz unbestimmten Stellen des erzeugenden Pflanzentheiles. Der normale Spross entsteht exogen, aus dem Hautgewebe und dem hypodermalen Gewebe des erzeugenden Theiles. Die abnormen Sprosse entstehen anscheinend endogen, da sie vor ihrem Hervorbrechen tief unter den Gewebsschichten der Rinde sich finden. Diese Ergebnisse der Wahrnehmung wurden bisher als Thatsache allgemein angenommen, man unterschied normale exogene Achsel-Sprosse und anomale endogene Adventiv-Sprosse.

Eine genaue Untersuchung der Entstehung dieser Sprosse ergiebt folgendes: Die tief unter der Rinde liegenden, ganz von Gewebe umschlossenen Sprosse entstehen nicht an dem Ort, wo man sie findet. Es sind ursprünglich ganz normal und exogen entstandene Achselsprosse. Während sich diese Sprosse noch auf einer jugendlichen Entwickelungsstufe befinden, werden sie allmählig von einer sich hoch über sie erhebenden Gewebewucherung der Rinde bedeckt; dies Gewebe wächst vollständig über dem Spross zusammen, so dass dieser ganz von der Verbindung nach Aussen abgeschlossen ist.

Das bedeckende Rindengewebe unterliegt den normalen Veränderungen; die äussersten Schichten bilden sich in Kork und Borke um. Der eingeschlossene Spross, welcher meistens nur die ersten Blattanlagen gebildet hat, entwickelt sich nicht weiter, sondern verharrt auf der erreichten Stufe seiner Ausbildung. Er bleibt nun auf unbestimmte Zeit, vielleicht manchmal für immer, eingeschlossen, bleibt aber lebendig und kann, wenn günstige Bedingungen ihm einen Weg nach Aussen öffnen, nach langer Zeit, oft nach Jahren, auswachsen und sich entwickeln. Diese Bedingung wird meistens dadurch erfüllt, dass die ältere Rinde

im spätern Alter an zahlreichen Stellen reisst und tief ins Innere reichende Spalten bildet, welche für den Spross einen Ausweg bieten. Es behält also hier ein Gewebecomplex seine Entwickelungsfähigkeit bei, obgleich derselbe allseitig von Dauergewebe umschlossen ist und sich unter ganz abnormen Bedingungen befindet.

Diese Thatsachen berechtigen gewiss zu der vorher gegebenen Stellung dieser Lehre gegenüber, und fordern gewiss auf, die Arbeiten in dieser Richtung zu beginnen, denn in der That, die Analogie ist zu gross und söhnt uns mit vielen Punkten der von Cohnheim gegebenen Lehre aus. Es würde uns zu weit führen, an der Hand dieser botanischen Thatsachen, die Lehre Cohnheim's ausführlich zu analysiren, nur einen Punkt wollen wir noch berühren. Man hat sich nicht vorstellen können, wie es möglich ist, dass diese Keimanlagen, z. B. in der Haut, während die ganze Umgebung fortwuchert, lebensfähig an Ort und Stelle liegen bleiben sollen. Samuel[1]) sagt in dieser Beziehung: „Vollständig unerklärlich aber bliebe es, wie es Cohnheim's embryonale Epithelzellen in der Epidermis oder auf den Schleimhäuten bei dem hier stets fortdauernden Wechsel der Zellen, bei den continuirlichen Nachschüben der Epithelialgebilde anfangen, allein still zu liegen, sitzen zu bleiben, nicht mitzuwachsen, wiewohl doch die ganze tiefe Schicht nach dem Abfall der obern heranwächst. Und während diese Zellen nun Jahre lang und Jahrzehnte hindurch weder mitwuchsen, noch auch atrophirten, soll dann plötzlich in diesen aus der embryonalen Entwickelung übrig gebliebenen Epithelzellen der Genius eines unbezähmbaren Wachsthumstriebes erwachen, so dass sie nun die umfangreichsten Geschwülste bilden". Nun gerade für die Haut ist das Liegenbleiben der Keime, nach der botanischen Thatsache, am Leichtesten zu erklären, und würden wir uns den Vorgang ebenso wie an der Baumrinde zu denken haben. Der angelegte Keim wird von den Epidermismassen überwuchert und allmählig in die Tiefe zurückgedrängt, womit wir auch sofort die Stellen gefunden haben, wo wir nach den Keimen even-

---

1) Handbuch der allgemeinen Pathologie S. 595.

tuell zu suchen hätten. Ferner gewinnt die von Cohnheim offen gelassene Frage, „ob es vielleicht der Wiederstand der normalen Gewebe ist, welcher die Entwickelung der abnormen Keime beeinträchtigt“, sehr an Wahrscheinlichkeit. Dass auch Keime in der menschlichen Haut lebensfähig bleiben könnten, ebenso wie in der starren Baumrinde die Sprossen, wird uns doch nicht mehr wundern können, und dass die Haut älterer Leute (Thiersch) den Keimen einen geringeren Wiederstand leisten, nachgiebiger wird, auch vielleicht Risse bekommt, die die eingeschlossenen Keime befreiend, sie zur Production veranlasst, dürfen wir doch sicher annehmen; dass Traumen, Wundflächen etc. denselben Effect haben könnten, wollen wir nur angedeutet haben.

Wir wollen nun zu unserem eigentlichen Thema zurückkommend, zunächst das bis jetzt Bekannte über das Endothelcarcinom zusammenstellen und dann 3 selbst beobachtete Fälle mittheilen.

Im Jahre 1864 beschrieb v. Recklinghausen[1]) in einem Orbitaltumor eigenthümlich gestaltete Concroidzapfen, die sehr an die kolbig angeschwollenen Wurzeln der Lymphgefässe erinnerten, und sprach darauf hin die Idee aus, dass bei jenen Affectionen die Zellstränge ihre Gestalt dem Umstande verdankten, dass sie die mit Zellen angefüllten Lymphgefässe darstellen, und dass die Zellen einerseits aus den Saftcanälchen des Bindegewebes hineingewuchert, andererseits aber vielleicht auch durch Zellvermehrung des Endothels der Lymphgefässe selbst entstanden seien. Letztere Production des Endothels allein hält er bereits für genügend, „um die Wurzeln der Lymphgefässe auszufüllen und gleichsam zu modelliren“. Die Annahme, dass die Carcinomzellen in die Lymphgefässe einwandern und dieselben ausfüllen, hat bereits vielfach Bestätigung gefunden und wird auch von Waldeyer zugegeben.

Schon Broussais hat übrigens eine Betheiligung der Lymphgefässe bei der Carcinombildung vermuthet, allein gestützt auf die Anschauung v. Recklinghausen's wies dann zunächst Köster[2]) für zwei der Classe der Cylindrome angehörende Geschwülste den Ausgang von den Endothelien der Lymphgefässe

---

1) Archiv für Ophthalmologie 1864. 10. Abth. II. pag. 71.

2) Virchow's Archiv Bd. 40 pag. 468.

nach und suchte dann in einer weitern Arbeit [1]) darzulegen, dass die Carcinomzapfen veränderte Lymphgefässe darstellen, diese Carcinomstränge aus Lymphgefässen hervorgehen und dass die ersten Krebszellen veränderte Lymphgefässendothelien sind, und zwar glaubte er es für alle Carcinome und für viele maligne Neubildungen überhaupt nachgewiesen zu haben.

Wenn auch diese Lehre Köster's von der endothelialen Genese aller Carcinome jetzt ebensowenig haltbar ist als die epitheliale Genese aller Carcinome, nach Waldeyer, welch letztere, wie schon wiederholt bemerkt, für die Mehrzahl der Carcinome angenommen werden muss, so gilt die erstere doch immerhin für eine, wenn auch bis jetzt noch kleine Anzahl von Carcinomen.

Wagner [2]) hat zuerst den Namen „Endothelcarcinom" eingeführt! „In seinen allgemeinen Eigenschaften, sagt Wagner [3]), verhält sich das Endothelcarcinom ähnlich dem Epithelcarcinom". „Die Alveolen unterscheiden sich meist dadurch von denen des gewöhnlichen Epithelkrebses, dass sie ausgezeichnet netzförmig sind, vielfach anastomosiren und hiedurch an das Netz normaler feinster Lymphgefässe erinnern. Besonders ist dies an den jüngern Stellen des Krebses der Fall, während an ältern Stellen eine gewöhnliche alveoläre Structur besteht. Der Endothelkrebs entsteht durch Wucherung der Endothelien der serösen Häute und der Lymphgefässe .... Die Wucherung geschieht nicht gleichmässig, sondern an zahlreichen Stellen, wie beim Epithelkrebs". Wagner [4]) hat 2 Fälle von Endothelcarcinom beobachtet. Beim ersten Fall handelt es sich um eine 69jährige Frau, die in Folge eines hochgradigen rechtsseitigen Exsudates mit Lungencompression und catarrhalischer Bronchitis starb; beim zweiten um einen 35jährigen Mann, der ebenfalls an einem hochgradigen Pleuraexsudat, linkerseits, mit vollständiger Compression der Lunge zu Grunde ging; der erste Fall verlief ohne, der zweite mit Metastasen in anderen Organen. In beiden Fällen sind die Lymphgefässe beider

---

1) Entwicklung der Carcinome und Sarcome. Würzburg 1869.
2) Handbuch der allgemeinen Pathologie 6. Auflage 1874.
3) Handbuch der allgemeinen Pathologie 7. Auflage 1876.
4) Archiv der Heilkunde Bd. 11. 1870. Erster Fall p. 509.

Pleuren, der Lunge und der Bronchien angefüllt mit epithelähnlichen Zellen; dieselben waren in mehrfachen Schichten angeordnet und gleichen dem Uebergangsepithel der Harnblase. Die Räume, in denen die Zellen lagen, erweisen sich, nach dem Verlauf, als Lymphgefässe, waren jedoch weiter als die normalen, und waren scharf begrenzt. Schulz[1]), der den ersten Fall Wagner's nochmals kurz beschreibt und den zweiten ausführlich mittheilt, sagt: „In beiden Fällen finden wir eine im hohen Grade destruirende Neubildung von stellenweise vollständig alveolärer Structur, in den Alveolen sehr epithelähnliche Zellen. Jede epitheliale Wucherung konnte indessen mit Bestimmtheit ausgeschlossen werden, dagegen der Ausgang der Neubildung von den Endothelien der Lymphgefässe mit Sicherheit nachgewiesen werden. Da nun sowohl makroskopisch pathologisch-anatomisch, als mikroskopisch beide Neubildungen das Bild des „Krebses“ darbieten, so nehmen wir keinen Anstand, dieselben als „Endothelcarcinome“ zu bezeichnen, und zwar als „primäre Endothelcarcinome der Pleura“, ausgegangen von den Endothelien der Lymphgefässe. Es fanden sich auch in diesem Fall metastatische Tumoren der Leber, die nach Angabe von Thierfelder dieselbe Structur, wie die der Lunge zeigten und wohl von den Endothelien der Lymphgefässe ausgegangen waren; Thierfelder giebt von beiden Fällen in seinem „Atlas für pathologische Histologie“ 4. Liefrg. 1875, Abbildungen, unter dem Namen „Primärer (Endothel-) Krebs der Pleura.

Ein weiterer Fall wird von Schulz[2]) als „primäres Endothelcarcinom des Peritoneums“ beschrieben; derselbe wurde sowohl klinisch, als pathologisch-anatomisch als Carcinom erkannt. Es betraf dieser Fall eine 59jährige Frau, die seit mehreren Monaten über ziehende und stechende Schmerzen im Leibe geklagt hatte, darauf Ascites und Oedeme der Beine bekam, bei der Aufnahme in die Klinik ein sehr cachectisches Aussehen, leichte Cyanose etc. darbot; hierauf stellten sich blutige Durchfälle ein, der Ascites, und mit ihm die Dyspnoë, steigerte sich bedeutend,

---

1) Archiv der Heilkunde Bd. 17. 1876.

2) Archiv der Heilkunde Bd. 17. 1876.

so dass eine Punktion nothwendig wurde, wobei sich eine grosse Menge hämorrhagischer Flüssigkeit entleerte. Nach der Punktion konnte kein umschriebener Tumor gefühlt werden, nur eine leichte höckerige „Resistens“. Allein schon sehr bald stellte sich wieder Ascites ein, auch doppelseitiger Hydrothorax und eine zweite Punktion des Unterleibes förderte abermals eine grosse Menge hämorrhagischer Flüssigkeit zu Tage. „Das Aussehen war das wie bei Carcinomatösen, vollständig kachektisch, stark reducirt, fast vollständiger Schwund des pannic. adip. im Gesicht, wie an den Extremitäten“. Einen Tag nach der zweiten Punktion erfolgte der Tod.

Bei der Section zeigten sich das Peritoneum und die Pleuren mit theils starren membranösen Auflagerungen, von zum Theil netzförmiger Zeichnung, theils mit reichlichen condylomartigen Excrescenzen besetzt; gleiche Knötchen fanden sich auch am Parietalblatt des Pericards; die mesenterialen und retroperitonealen Lymphdrüsen wenig geschwollen, markig, blutarm; in der Leber keine Knötchen.

Die mikroskopische Untersuchung ergab nun vollkommen gleiche Verhältnisse, wie in den beiden ersten Fällen. Neben exquisit alveolärem Bau konnte jeder epitheliale Ursprung der epithelähnlichen Zellen sicher ausgeschlossen werden, der Ausgang von den Endothelien der Lymphgefässe jedoch mit Sicherheit nachgewiesen werden. An den grösseren Knoten war der alveoläre Bau ganz besonders ausgeprägt und glich kaum mehr dem Verlauf der Lymphgefässe; in der Umgebung dieser Heerde fand sich kleinzellige Infiltration des Gewebes (reactive Entzündung).

Auf diese Beobachtungen gestützt, characterisirt Schulz das Endothelcarcinom in folgender Weise: „Das „Endothelcarcinom“ verhält sich in seinen allgemeinen Eigenschaften dem Epithelcarcinom vollständig gleich. Es destruirt die Gewebe in derselben Weise, entweder als diffuse Geschwulst, oder als circumscripter Knoten auftretend, es bildet Metastasen, es führt, wenn es an einem Orte des Körpers besteht, an welchem es genügend lange sich ausbreiten und ausbilden kann, ohne durch andere durch den Standpunkt bedingte Verhältnisse den Tod zu bewirken, dieselbe

Cachexie herbei, wie der Epithelkrebs. Ist der Krebs in einem Organ schon weiter vorgeschritten, dasselbe schon stärker entartet, so findet man exquisit alveolären Bau der Neubildung; an Stellen hingegen, in welchen der Krebs erst im Beginn der Wucherung oder überhaupt in jüngeren Stadien ist, findet sich die Neubildung in regelmässig netzförmiger Anordnung, sie findet sich in netzförmig geordneten, untereinander communicirenden, sich bald erweiternden, bald verengernden Räumen, die an das normale Lymphgefässnetz der ergriffenen Organe erinnern und mit diesen identisch sind". Das Endothelcarcinom nimmt seinen Ursprung von den Endothelien der Lymphgefässe, doch wuchern die Endothelien nicht gleichmässig, sondern nur an einzelnen Stellen, und füllen so allmählig die Lymphgefässe aus. Als Prädilectionsstellen, wenn bei der noch geringen Anzahl solcher Fälle davon die Rede sein darf, nennt Schulz: Pleura, Peritoneum, Arachnoidea, Dura, die Lungen, Bronchialschleimhaut und die Haut.

Wir haben diese Mittheilungen ausführlicher gebracht, da sie die ersten waren, die direkt unter dem Namen „Endothelcarcinom" beschrieben sind; es folgen nun eine Anzahl von Angaben über Neubildungen, die von den Autoren nicht so benannt sind, deren Beschreibung es jedoch kaum zweifelhaft erscheinen lässt, dass wir es in der That mit in die Klasse gehörigen Tumoren zu thun haben.

Als Lymphgefässkrebs, resp. Lymphangitis prolifera des Peritoneums und der Pleuren, beschreibt Schweninger[1]) einen Fall, der in mehrfacher Beziehung unserem ersten Fall gleichkommt. Die betreffende 54jährige Frau litt an deutlich nachweisbarem „Hydrops acutus". Bei der Section entleerte sich aus dem Abdomen eine weissgrüne, trübe, molkenähnliche Flüssigkeit, die zahlreiche stark fettig degenerirte Endothelien und freies Fett enthielt, ähnlich dem sogenannten chylösen Erguss. An dem ganzen Peritoneum fanden sich zahlreiche verästelte, zum Theil varicös erweiterte, weissliche Stränge und Schnürchen, die vielfach gestaltete Netze bildeten, dieselben erwiesen sich bei der

---

1) Annalen der städt. allgem. Krankenhäuser zu München I. Bd. 1878 S. 33. (Separatabdruck).

mikroskopischen Untersuchung als verstopfte, resp. varicös erweiterte Lymphgefässe, die grosse Massen Körnchenzellen zwischen fettig degenerirten Endothelien enthielten, die ersteren schienen aus den letzteren entstanden zu sein; dann fanden sich „ferner sehr grosse Mutterzellen, die mehrere Endothelien in sich bargen“ (?). Zugleich war in der Pylorusgegend im Magen ein grosses, tiefgreifendes Geschwür mit wulstigem Rande vorhanden. Dieser Befund berechtigte gewiss die Annahme, dass man es hier vielleicht mit einem primären carcinomatösen Magengeschwür zu thun habe, und dass die Peritoneal-Lymphgefässe von da aus secundär mit carcinomatösen Massen ausgefüllt seien, obgleich bei dem mikroskopischen Befund in den Lymphgefässen des Peritoneums gar nicht bemerkt wird, dass die zelligen Inhaltsmassen Aehnlichkeit mit Carcinomzellen hätten, epithelartig seien. Die weitere Untersuchung ergab nun, dass das Magengeschwür durchaus keinen carcinomatösen Character hatte, dasselbe entschieden nur ein einfaches Ulcus, mit Verdickung und Wucherung der Muscularis, darstellte. Ausserdem fand sich in beiden Pleurahöhlen sehr reichliches seröses Transsudat, und auf der Pleura beider Lungen, sowie auf beiden Blättern des Herzbeutels, der auch vermehrte Flüssigkeit enthielt, zahlreiche feine entartete Lymphgefässe. Merkwürdiger Weise werden nun diese Lymphgefässe direkt als „krebsig“ entartet bezeichnet, während bei den peritonealen Lymphgefässen eine solche Entartung, wie gesagt, nicht mitgetheilt wird, ebenso das Magengeschwür nicht carcinomatös war. Obgleich die zelligen Massen in den pleuralen Lymphgefässen nicht näher beschrieben werden, fährt Schweninger folgendermassen fort: „Derartige Erkrankungen, wobei die Lymphgefässe die einzige und Hauptrolle spielen, ohne jeglichen localen Ausgangsherd proliferiren, sich zu Krebszellen umwandeln und zur Verstopfung der Gefässlumina führen, gehören bekanntlich zu den grössten Seltenheiten, und existiren überhaupt hievon nur wenige Fälle. Man pflegt diese Erkrankungen mit dem Namen „Lymphgefässkrebs“ zu bezeichnen, ein Name, der — besser mit „Proliferation der Lymphgefässendothelien“ oder „Lymphangitis prolifera“ vertauscht würde“. In den weitern Auseinandersetzungen stellt sich nun Schweninger ganz auf den rein epithelialen Standpunkt,

obgleich er, wie gesagt, ausdrücklich hervorgehoben hatte, dass die Lymphgefässe der Pleura und des Pericards carcinomatös entartet waren; es ist das nicht ganz verständlich. Wir müssen jedoch, da wir einen sehr ähnlichen Fall (I) zu untersuchen Gelegenheit hatten, diesen entschieden den Endothelcarcinomen zurechnen [1]).

Auch Friedländer [2]) theilt mit, dass im pathologisch-anatomischen Institut in Strassburg Fälle von „unzweifelhaft primärer Carcinose des Peritoneums und der abdominalen Lymphdrüsen“ beobachtet worden sind und deren Entwicklung absolut in keiner Beziehung zu präexistentem Epithel stand.

Birch-Hirschfeld [3]) hat auch eine Beobachtung verzeichnet, die die Angaben von Schulz durchaus bestätigen. Bei der Section einer 53jährigen Frau, die im Leben einen deutlich fühlbaren Tumor im Abdomen und Ascites gezeigt hatte, fand sich der Tumor als aus verlötheten Darmschlingen bestehend, die Verlöthung aber durch eine Wucherung gebildet, welche aus alveolär angeordneten epithelähnlichen Zellen und einem zellreichen Stroma bestand. Die gleiche Wucherung epithelähnlicher Zellen fand sich theils diffus, theils in Form flacher Hervorragungen am übrigen Peritoneum. Ferner fanden sich dicke grauweisse, beetartige Wucherungen und Excrescenzen an den Pleuren. Es konnte ganz deutlich nachgewiesen werden, dass diese Wucherungen aus den Lymphgefässendothelien hervorgegangen waren.

Eppinger [4]) beschreibt 2 Fälle von Neubildungen an der Pleura, als Endotheliome; bei beiden bestanden bedeutende pleuritische Exsudate, und war besonders im 2. Fall die Neubildung eine sehr ausgedehnte und knollige, die das Herz ganz nach links und oben verdrängt hatte. In beiden Fällen liessen sich mikroskopisch vielgestaltige, runde oder schlauchartige Alveolen nachweisen, in denen massenhafte innig aneinander gepresste epithel-

---

1) In einer persönlichen Unterredung bezeichnete S. diesen Fall selbst als Endothelcarcinom, allerdings vor der Publication desselben.

2) Virchow's Archiv Bd. 67 pag. 191.

3) Lehrbuch der pathologischen Anatomie S. 768.

4) Prager med. Wochenschrift I. 1876.

artige Zellen lagen, und die, wie besonders deutlich und mit Sicherheit an den Rändern der Geschwulst des zweiten Falles nachgewiesen werden konnte, aus den Endothelien der Lymphgefässe hervorgingen. Der erste Fall imponirte mehr als fibröses, der zweite als medulläres Carcinom; trotz dieser auffallenden Aehnlichkeit kann Eppinger dieselben nicht den Carcinomen zurechnen, da eine epitheliale Genese nicht nachgewiesen werden konnte, vielmehr sicher eine endotheliale, er aber für das Carcinom eine rein epitheliale Genese annimmt.

Ganz sicher als Endothelcarcinom zu bezeichnen ist eine von Schottelius[1]) beobachtete Neubildung; dieselbe geht sicher aus dem Endothel der Lungenlymphgefässe hervor. Er rechnet besagte Neubildung zu den Carcinomen, aber nur weil „für die von den Endothelien gebildeten Geschwülste noch kein passendes Unterkommen gefunden ist“; er nennt die Neubildung am Schluss der Arbeit „Lymphangitis carcinomatodes“[2]).

Ferner hat Eppinger[3]) eine Neubildung beschrieben als „Endotheliom der Meninx pia mit Metastasen in der Pleura, den Lungen und dem Pericard“, die wir ebenfalls dem Endothelcarcinom zurechnen müssen. Die Geschwulst der Pia ging aus von den von Eberth[4]) sogenannten Perithelzellen, noch mehr von jenen Häutchenzellen, die Axel Key beschrieben hat; dieselben bilden einen zarten Belag der Spalträume des Subarachnoidealraumes und setzen sich auch auf die Hirngefässe fort, woselbst sie dann mit den Perithelzellen Eberth's identisch sind; die Knötchen der Pleura, der Lungen und des Pericards gingen mit Bestimmtheit aus dem Gefässendothel hervor. Eppinger „hält es überhaupt für überflüssig, die Vermuthung, dass es ein Carcinom sei, aufkommen zu lassen“. Er hält streng an der Ansicht

---

1) Ein Fall von primärem Lungenkrebs. Inauguraldissertation. Würzburg 1874.

2) In seiner neuesten Publication („die Kehlkopf-Knorpel“ 1879 S. 79) bezeichnet Schottelius diesen Fall selbst als „Endothelcarcinom der Lungen-Lymphgefässe“.

3) Vierteljahrschrift für die pract. Heilkunde 126. Bd. p. 17.

4) Virchow's Archiv Bd. 49 p. 49.

Waldeyer's fest, das Carcinom entstehe nur aus präexistirenden ächten Epithelien oder verirrten Keimen ächten Epithels. Er kann daher die Neubildung nicht als Carcinom anerkennen, obgleich er die Aehnlichkeit zugiebt und meint, wem die epitheliale Aehnlichkeit der Zellen, der alveoläre Bau etc. genüge, möge diesen Fall als Carcinom auffassen.

Eine ähnliche, wohl auch hierher zu rechnende Geschwulst beschreibt Eberth[4]) als „Epitheliom der Pia und der Lunge". Ebenso können wir vielleicht, allerdings mit einiger Reserve, die von Schröder[1]) gemachte Mittheilung in diese Gruppe aufnehmen; allerdings ist der Ursprung der Carcinomzellen von den Gefässendothelien nicht mit Sicherheit erwiesen, jedoch sprechen Bau und Zellen einigermassen für unsere Annahme, vielleicht auch der mit Bestimmtheit ausgeschlossene epitheliale Ursprung der Carcinomzellen. Aus den Kernen der Capillargefässe hervorgehend, beschreibt Steudener[2]) eine gänseeigrosse Geschwulst in der Nähe der Nasenwurzel. In dieser fand sich eine grosse Anzahl gewundener und geradlinig verlaufender, mit einander anastomosirender Zellencylinder und Kolben, die sich zweifellos in die Capillargefässe fortsetzten. Der Gesammteindruck des Tumors hatte viel Aehnlichkeit mit einem Epithelcarcinom. S. ist aber mehr geneigt, denselben den Sarcomen, speciell den Schlauchsarcomen, wie sie von Friedreich[3]) und Tommasi[4]) beschrieben worden, anzureihen. Wir glauben aber diese Neubildung mit ziemlicher Sicherheit den Endothelcarcinomen beizählen zu müssen, ebenso wie den vierten Fall von Neumann[5]), eine Geschwulst der Haut, des Unterhautfettgewebes und der linken Tibia; ferner Classen's[6]) Fall von „Cancroid der Cornea und Sclera" und das von Rindfleisch beschriebene „Carcinoma cerebri simplex", welches von den Adventitialzellen der Piagefässe seinen Ursprung nahm. Ob dagegen die ausserdem von Wagner zum Endothelcarcinom ge-

---

1) Inauguraldissertation. Kiel 1874.
2) Virchow's Archiv Bd. 42 p. 39.
3) Virchow's Archiv Bd. 27 S. 375.
4) Virchow's Archiv Bd. 31 S. 111.
5) Archiv der Heilkunde Bd. 13 S. 320.
6) Virchow's Archiv Bd. 50.

rechneten Fälle von Arndt[1]), Perls[2]) und Pagenstecher[3]) wirklich als solche zu betrachten sind, wagen wir nicht zu entscheiden; der Fall von Pagenstecher ist wohl schon desshalb auszuschliessen, weil gleichzeitig ein Epithelialcarcinom in der Nähe bestand.

Es werden gewiss noch einige hierher gehörige Tumoren in der Literatur verstreut sein, so sind sehr wahrscheinlich wirkliche Endothelcarcinome unter den von Köster untersuchten Fällen zu finden.

Allein schon aus dieser Zusammenstellung ergiebt sich, dass doch schon eine Reihe sicher beobachteter Fälle von Endothelcarcinom bekannt sind, und dürfte somit wohl jeder, wenn auch kleine Beitrag, berechtigt sein.

I. Endothelcarcinom der Lunge.

M. H., 37 J. alt, Krankenwärterin in hiesiger Irrenanstalt, litt seit einer Reihe von Jahren an Magenbeschwerden, die in den letzten Jahren die ausgesprochensten Symptome eines Ulcus darboten. Sonst meistens gesund, klagte sie besonders nicht über Beschwerden von Seiten der Respirationsorgane. Mattigkeit, Uebelkeit und Brechneigung, besonders nach dem Essen, waren die steten Klagen. Am Vormittag des 21. März etwa um 12 Uhr klagte sie plötzlich über starkes Unwohlsein. Sie war äusserst bleich und schwach geworden und musste von den andern Krankenwärterinnen auf das Bett gebracht werden. Der dazugerufene Anstaltsarzt fand sie bleich, mit kaum fühlbarem Puls daliegen, — einige Minuten darauf erfolgte der Tod. — Als plötzliche Todesursache wurde eine Magenblutung angenommen, was die Section auch bestätigte.

Die Section, 48 Stunden post mortem, wurde von Herrn Prof.

---

1) Virchow's Archiv Bd. 51 S. 495. Ueber diese Geschwulst hat sich Arndt im 72. Bande des Virchow'schen Archivs nochmals ausgesprochen. Er sagt da: „Jedenfalls war sie kein einfaches Endotheliom, wie R. Schulz will. Eher reihte sie sich noch seinen Endothelialcarcinomen unter".

2) Virchow's Archiv Bd. 56 S. 437.

3) Virchow's Archiv Bd. 45 S. 490.

Zenker vorgenommen. Wir glauben, aus mehrfachen Gründen, sowohl hier, als auch in den beiden folgenden Beobachtungen, die Protocolle ausführlich bringen zu müssen.

Weibliche Leiche, mittelgross, gut genährt, die Haut straff, von gelblich grauem Colorit mit ausgebreiteten mässig dunklen Todtenflecken. Mässige Starre. Unterhautgewebe sehr fettreich, Musculatur gut entwickelt, straff, hellroth, etwas von Fett durchwachsen. Brustdrüsen mässig entwickelt, Substanz weiss, trocken.

Brust. In der linken Pleurahöhle ca. $^1/_2$ Liter klaren gelblichen Serums, ebenso rechts. Beide Lungen durchaus frei, nicht retrahirt, ziemlich aufgebläht. An der Aussenfläche theils blassgrau, theils blass röthlichgrau und mässig schwarz gefleckt. An beiden Lungen an der Oberfläche fast allenthalben die Lymphgefässe sehr deutlich sichtbar; an der vordern Fläche grossentheils nur graue, verzweigte Linien darstellend, an beiden Unterlappen aber und stellenweise auch an den Oberlappen die Lymphgefässe in grosser Ausdehnung dilatirt und gelb trübe; an den Kreuzungspunkten kleine bis stecknadelkopfgrosse gelbliche Knötchen bildend und die Lungenläppchen deutlich abgrenzend. Das Gewebe aller Lappen lufthaltig, nur im Ganzen fester anzufühlen. In den vordern und obern Partieen mässig blutreich, theils trocken, theils nur leicht ödematös, in den hintern untern Partieen etwas blutreicher, ebenfalls leicht ödematös. In allen Lappen auf der Schnittfläche in sehr grosser Anzahl verstreut theils lineare, theils verzweigte graue oder gelbliche leistenförmig vorspringende Zeichnungen, sowie punktförmige Erhabenheiten und Knötchen, die sich als Querschnitte solcher Leisten erweisen; aus denselben lassen sich theils graue, theils gelbliche, „fibrinösen“ Pröpfen ähnliche Gebilde hervorpressen, an andern Stellen enthalten sie eine zähe mehr eiterähnliche Masse. Besonders dicht sind diese Bildungen im rechten Mittellappen sichtbar, dessen Gewebe übrigens lufthaltig und äusserst blutarm ist; an der Pleura dieses Lappens sieht man einzelne stärkere graugelbliche Linien; manche sind varicös und zeigen im Verlauf kleine Knötchen, nach Art der Perlschnüre.

Im Herzbeutel etwas vermehrtes klares Serum. Das Herz etwas grösser, besonders breiter, aussen mässig fettreich. Beide Ventrikel ziemlich stark ausgedehnt mit reichlichen Cruor- und

Fibringerinnseln gefüllt. Rechter Ventrikel etwas dickwandiger, blass, derber. Die Wand des linken Ventrikels dünn und schlaff, nur 6—7 Mm. dick. Die sämmtlichen Klappen ganz zart, normal, die des linken Herzens leicht röthlich imbibirt. Die Aorta ziemlich eng, über den Klappen aufgeschnitten gemessen 6,0 Cm. Die Innenfläche glatt, nur dem Klappenrand entsprechend und im Arcus mit kleinen fettigen Streifen.

Schilddrüse etwa normal gross, mit einigen bis haselnussgrossen schlaffen Kropfknoten.

Schlund- und Speiseröhrenschleimhaut mässig venös hyperämisch.

Kehlkopf und Luftröhre enthalten etwas lockern Schleim. Die Schleimhaut derselben mässig injicirt.

Die Lymphdrüsen an der Bifurcation der Trachea normal gross, nicht auffällig gelockert, grau und schwarz gefleckt, in einer einige kleine Kalkconcremente. Auf dem Durchschnitt einer kleinen Drüse der linken Lungenwurzel entleert sich bei Druck aus mehreren Punkten eine deutliche graue Masse, ebenso aus einer kleinen Drüse der rechten Lungenwurzel. Eine Lymphdrüse an der obern Thoraxapertur entleert ebenso, wie die genannten Bronchialdrüsen, eine reichliche graue Masse aus zahlreichen feinen Oeffnungen.

Bauch. Die Decken ganz leicht gewölbt und etwas gespannt. Die Bauchmuskeln kräftig entwickelt. Im kleinen Becken etwa $^1/_4$ Liter klaren Serums von röthlich gelber Farbe.

Leber. Der linke Lappen stark zungenförmig nach links verlängert, bis über die Milz reichend, übrigens normal gross; nach dem untern Rande zu mit leichter superficieller Atrophie. Die Substanz der Leber äusserst grob, roth und bräunlichgrau marmorirt, mässig blutreich, etwas mürbe.

Gallenblase schlaff, gefüllt mit wenig orangefarbener, leicht fadenziehender Galle.

Milz 9 Cm. lang, 5 Cm. breit. Kapsel glatt. Substanz blass violett, ziemlich zähe.

Pancreas schlaff, Substanz röthlich grau, das interacinöse Bindegewebe ziemlich blutreich.

Nieren. Die linke normal gross, Kapsel sehr leicht und glatt

lösbar, Oberfläche grau und roth fleckig, mit einer ziemlich tiefen grubigen Narbe. Auf dem Durchschnitt die Substanz mässig blutreich, Corticalis etwas gelockert, grauröthlich, sonst normal. Nierenbecken eng, Schleimhaut blass. Die rechte Niere durchaus ebenso. Harnblase zusammengezogen, leer, Schleimhaut wenig injicirt.

Uterus stark nach vorn gerichtet, etwa normal gross. Die Oberfläche überragt von sowohl an der linken, als auch an der vordern Fläche sich erhebenden erbsen- bis haselnussgrossen, breit aufsitzenden äussern Fibroiden. Die Wand des Uterus etwa normal dick, im Körper bis 1,5 Cm., dieselbe von mehreren bis kirschgrossen interstitiellen Fibroiden durchsetzt. Die Uterushöhle eng. Der äussere Muttermund sehr eng, etwas glasigen Schleim enthaltend.

Magen in normaler Lage, seine kleine Curvatur etwas stärker geknickt; an der Knickungsstelle ein Lappen des Netzes fest angelöthet und in der Umgebung die Serosa stark injicirt. Vom Pylorus an, in der Länge von etwa 3 Cm., die Magenwand sehr derb anzufühlen, stark verdickt, aussen aber völlig glatt. An der hintern Fläche ist dieser verdickte Theil der Magenwand mit den anliegenden Theilen, nämlich mit dem Pancreas und dem angrenzenden Bindegewebe fest verlöthet. Der Magen enthält eine sehr reichliche dünne, schmutzig grauschwarze, kaffeesatzartige Flüssigkeit. Nach dem Eröffnen des Magens zeigt sich ein den Pylorus ringförmig umgebendes, ziemlich regelmässig kreisförmiges, grosses Geschwür von 5,0 Cm. Durchmesser, so dass der Pylorus genau das Centrum des Geschwürs einnimmt. Die Basis des Geschwürs ist trichterförmig nach dem Pylorus hin vertieft, kraterförmig, zum grössten Theil durch ein glattes weissliches Bindegewebe gebildet. Nach der kleinen Curvatur hin ein 1 markstückgrosser Theil der Basis stärker vertieft und mit kleinen Buckeln (Drüsenläppchen des angelötheten Pancreas) besetzt. Im ganzen Bereiche des Geschwürs die Magenwand sehr stark schwielig verdickt. Der Pylorus selbst äusserst verengt, nur für die Spitze des kleinen Fingers durchgängig und vom Duodenum aus gesehen die Schleimhaut rings herum faltig herbeigezogen. Die ganze übrige Magenschleimhaut blass, wenig injicirt, grösstentheils glatt, in der Nähe

des Geschwürs ziemlich stark mamelonnirt. (Im Magen finden sich noch mehrere bis 7 Mm. lange, theils unregelmässige, theils längliche Bleistücke, die an der Oberfläche schwarz gefärbt sind).

Dünndarm mässig ausgedehnt, enthält in den untern Partieen wenig theils dunkel graugrüne, theils schwarzbraune zähe, flockige in den obern Partieen meist nur etwas grau schleimige Chymusmassen, hie und da mit spärlichen schwärzlichen Flocken vermischt. Die Schleimhaut von oben her wenig injicirt, die Zotten etwas grau trübe. In dem untern Theil des Ileum an mehreren Stellen die Schleimhaut zu zahlreichen kleinen und grossen emphysematösen Wülsten erhoben, sonst übrigens ganz unverändert. Diesen Stellen entsprechend im Mesenterium sehr zahlreiche, verzweigte knotige Lymphgefässe in grösserer Strecke mit Luft gefüllt und mehrere Mesenterialdrüsen, in welche diese mit Luft gefüllten Lymphgefässe einmünden, ganz dicht mit Luftblasen durchsetzt, an der Oberfläche fein chagrinirt. (Der Luftgehalt der Drüsen durch Aufschneiden derselben unter Wasser geprüft).

Dickdarm eng, enthält in ganzer Länge eine mässige Menge schwarzbrauner, theerartiger, zäher Massen. Die Schleimhaut sehr blass, normal. Das Netz und das Mesenterium ziemlich fettarm, mit Ausnahme des oben notirten Befundes ganz normal, ebenso die Mesenterialdrüsen. Die retroperitonealen Lymphdrüsen nicht vergrössert, auf dem Durchschnitt meist ganz weissgrau, nur eine etwas schwarz gefleckt, alle jedoch ergiessen bei Druck grauweisse, etwas zähe milchige Flüssigkeit.

Sonst ergab die Section nichts Bemerkenswerthes; ganz besonders wollen wir aber noch ausdrücklich hervorheben, dass sich nirgends eine Neubildung fand, und dass sich entschieden nach genauester nachträglicher Durchmusterung nirgends eine carcinomatöse Neubildung der Haut, der Mamma etc. nachweissen liess. In Bezug auf die emphysematösen Wülste des Darmes wollen wir bemerken, dass sich durchaus keine ausgesprochenen Zeichen von Fäulniss an der Leiche zeigten und dass wir derlei Befunde bei ganz frischen Leichen mehrfach zu machen Gelegenheit hatten.

In Bezug auf die Todesursache mussten wir constatiren, dass der Tod eingetreten war in Folge der Magenblutung, und zwar

musste der tödtlichen bereits eine Blutung vorhergegangen sein, da wir im Dickdarm schwarzbraun verfärbte blutige Massen fanden, während dieselben im obern Dünndarm fehlten.

Den Lungenbefund betreffend wurde bei der Section eine ausgedehnte fibrinös-eitrige Lymphangitis beider Lungen diagnosticirt. Die sofort vorgenommene mikroskopische Untersuchung der Inhaltsmassen der als weisse und gelbliche Linien beschriebenen injicirten Lymphgefässe zeigte an zahlreichen Präparaten, sowohl in den oberflächlichen, als auch in den im Parenchym liegenden, überall ganz gleichmässig das exquisiteste Bild carcinomatöser Massen. Dieselben bestehen lediglich aus dicht zusammengehäuften grossen, zarten, polymorphen, platten epithelienförmigen Zellen, mit grossen bläschenförmigen Kernen. Den ganz gleichen Character von Krebssaft zeigt der auf der Schnittfläche vorquellende Saft der Bronchial- und Trachealdrüsen, ganz ebenso aber auch der von den retroperitonealen Lymphdrüsen; dagegen finden sich dieselben in den Mesenterialdrüsen nicht, die nur normales Lymphdrüsenparenchym zeigen.

Die pathologisch-anatomische Leichendiagnose musste demnach lauten:

Grosses einfaches chronisches Magengeschwür am Pylorus, mit Stenose desselben. Blut und fremde Körper (Bleistücke) im Magen. Ausgedehnte carcinomatöse Lymphangitis pulmonum beiderseits. Emphysem der Dünndarmschleimhaut und Luftinjection der Chylusgefässe und Mesenterialdrüsen. Multiple Fibroide des Uterus. Carcinomatöse Infiltration der Bronchial-, Tracheal- und Retroperitonealdrüsen.

Da es nicht möglich war, die Lunge sofort einer genauen Untersuchung zu unterwerfen, so wurde dieselbe zur Härtung sofort in Alkohol gethan.

Bei weiterer Ueberlegung und zur möglichsten Klarlegung des Falles musste es zunächst auffällig erscheinen, dass neben einer carcinomatösen Infiltration der Tracheal- und Bronchialdrüsen auch die Retroperitonealdrüsen die gleiche Infiltration zeigten. Man musste jedenfalls zuerst die Vermuthung aufkommen lassen, — obwohl makroskopisch garnichts dafür sprach, — es habe sich vielleicht in dem Magengeschwürsrande ein Carcinom etablirt, das

jene Lymphdrüsen in erster Linie inficirt, in die Lungenlymphgefässe gelangt, diese secundär injicirt habe.

Die mikroskopische Untersuchung der Ränder, sowie der Basis des Magengeschwürs, des Pancreaskopfes und der umliegenden Gewebe wurde nach allen Richtungen auf das Genaueste und Sorgfältigste vorgenommen, um so genauer, als gerade in letzter Zeit, besonders von Frankreich aus, Beobachtungen mitgetheilt wurden, in denen bei primärem Magencarcinom ähnliche Affectionen der Lungenlymphgefässe beschrieben worden sind.

Zunächst theilte Troisier[1]) zwei Fälle mit, in denen bei primärem Magencarcinom die Lymphgefässe der Lunge in den grösseren Septis und zwischen den Lobulis stark erweitert und mit graugelben Massen gefüllt waren. Die mikroskopische Untersuchung derselben zeigt auf Querschnitten am Rande eine mehrfache Schicht oft mit mehreren Kernen versehener endothelialer Zellen; meist war noch ein Lumen im Centrum erhalten, mit körnigen Massen und einzelnen erhaltenen Lymphkörperchen, häufig auch fettig zerfallenen, erfüllt. Obgleich Troisier gerade nichts für Carcinom Characteristisches an diesen Zellen gefunden hat, hält er die Affection dennoch für eine carcinomatöse, weil man es offenbar mit einer von einem Carcinom ausgehenden Reizung zu thun habe. Nun finden sich aber in beiden Fällen grosse metastatische secundäre Krebsknoten in der Lunge, und stützt sich seine Diagnose besonders auf die Aehnlichkeit der in diesen Knoten gefundenen Zellen mit denen aus dem Lymphgefässinhalte sowohl, als auch mit denen der gleichzeitig infiltrirten Bronchialdrüsen. In Fig. 1 u. 2 giebt er sehr getreue Abbildungen der verzweigten, varicösen Zeichnungen der Lungenoberfläche, und wollen wir nur noch bemerken, dass dieselben in unserem Fall bedeutend breiter und an einzelnen Stellen auch stärker varicös waren.

Diesen beiden Beobachtungen schliessen sich 2 weitere von Raynaud[2]) an, die die allergrösste Aehnlichkeit mit denen von Troisier beschriebenen haben, nur fehlten die grossen secun-

---

1) Recherches sur lymphangites pulmonaires. Thèse. Paris 1874.

2) Mémoire sur l'angioleucite généralisée des poumons. L'Union med. 1874. 35 u. 36.

dären, metastatischen Knoten der Lunge. Die bindegewebigen Septa der Lunge waren sehr verbreitert und mit Zellen gefüllt. Im ersten Fall fand sich ein Magencarcinom und in dessen Umgebung mit Krebsmassen angefüllte Lymphgefässe. Da sich aber kein Zusammenhang dieser mit den Lungenlymphgefässen constatiren liess, keine metastatischen Knötchen dazwischen zu finden waren, ist er geneigt, die ganze Affection der Lungenlymphgefässe als eine, vom Magencarcinom ganz unabhängige, entzündliche aufzufassen, eine entzündliehe Wucherung der Lymphendothelzellen anzunehmen. Besonders zwingende Gründe bringt er dafür nicht, meint nur, dass die in der Umgebung der Lymphgefässe sich vorfindende kleinzellige Wucherung des Lungenparenchyms und das Vorhandensein von Zellen verschiedener Grösse in den benachbarten Alveolen sehr dafür spreche. Ganz besonders aber sucht er diese Meinung durch die zweite Beobachtung zu stützen, bei der sich ganz die gleiche Lungenaffection fand, aber weder im Magen, noch im ganzen übrigen Körper sich ein Carcinom nachweisen liess.

Hillairet[1]) veröffentlichte dann ferner 2 Fälle von Magencarcinom, wo bei dem ersten sich eine gleiche Affection der Lungenlymphgefässe fand; deutliche Carcinommassen erfüllten die stark erweiterten Lymphgefässe der Pleura und Lungen, ebenso waren die Bronchialdrüsen carcinomatös infiltrirt. Grössere metastatische Knötchen der Lunge fanden sich nicht. Im zweiten Fall war der Inhalt nicht ausgesprochen carcinomatöser Natur, vielmehr bestand er aus meist fettig zerfallenen Zellmassen.

Ueber einen Fall von „Carcinose der Lymphgefässe der Lungen von einem Magenkrebs ausgehend und intra vitam als Miliartuberculose der Lungen diagnosticirt“ macht dann Fräntzel[2]) Mittheilung. Die Section ergab ein ausgesprochenes Cancroid der kleinen Curvatur des Magens; die Lymphgefässe des Zwerchfells aufgetrieben, weisslich, ihre Wand stark verdickt, beim Anschneiden entleeren sie einen spärlichen, dicken, weisslichen Inhalt. Die Pleuren beiderseits fibrinös beschlagen, leicht getrübt und darunter die Lymphgefässe ebenfalls erweitert und ebenso carcinomatös

---

1) Lymphangite généralisée des poumons. L'Union méd. 1874. 53, 54 u. 55.

2) Charité-Annalen III. Jahrgang 1878 S. 306.

degenerirt wie am Zwerchfell. Die Affection ist in den untern Partieen am ausgedehntesten und nimmt gegen die Lungenspitzen hin ab. Die Lymphgefässe der tieferen Lagen ebenfalls carcinomatös, doch finden sich in den Lungen keine grösseren carcinomatösen Infiltrationen, auch sind die Bronchialdrüsen nicht carcinomatös.

Endlich theilt Debove[1]) in der Soc. méd. des hôpitaux am 10. Oct. 1879 einen Fall von „Cancer des lymphatiques pulmonaires“ neben Pyloruscarcinom mit. Derselbe hatte schon früher[2]) auf einige Beobachtungen aufmerksam gemacht, in denen bei Mammacarcinom sich auf der Costal- und Lungenpleura ein grossmaschiges Netz von Canälen fand, das an der Peripherie der Lobuli verlaufend, oft varicös erweitert war. Die nähere Untersuchung hatte gezeigt, dass es sich hier um Lymphgefässe handelte, die mit carcinomatösen Massen erfüllt waren; in einzelnen Lymphgefässen fanden sich nur einige Schichten von Carcinomzellen, im Centrum coagulirte Lymphe; er glaubt annehmen zu dürfen, dass das Carcinom sich in den Lymphgefässen aus den Endothelien derselben weiter entwickelt. Der nun neu beschriebene Fall gleicht den vorher angeführten vollkommen. In den Lungen fanden sich einige grössere Carcinomknoten, neben ausgedehnter carcinomatöser Anfüllung fast aller Lymphgefässe, deren Wand auch von dem carcinomatösen Inhalt oft durchbrochen war. Auch die Bronchialdrüsen waren carcinomatös.

Bei der Discussion über diesen Fall spricht sich Féreol dafür aus, dass es sich in den Fällen von Lungenkrebs immer um einen Lymphgefässkrebs handele. Wir selbst beobachteten auch in einem Fall von Magencarcinom und einem andern von Mastdarmcarcinom eine Ausfüllung der Lymphgefässe des Lungenhilus mit carcinomatösen Massen, doch war dieselbe, wie gesagt, nur auf wenige Gefässreiser des Lungenhilus beschränkt, während die übrigen ganz normal waren.

Diese Beobachtungen, die wir ausführlicher glaubten mittheilen zu müssen, liessen mit grosser Wahrscheinlichkeit erwarten, dass

---

1) Gaz. hebdomad. 1879 Nr 43 p. 688.

2) Progrès médical 1874 Nr. 6.

wir es hier mit einem im Geschwürsrande sitzenden Carcinom zu thun haben würden. Allein die genaueste und wiederholt vorgenommene Untersuchung des Magens blieb erfolglos; nirgends waren nur carcinomähnliche Zellen zu finden, meist liess sich nur straffes Narbengewebe mit geringer kleinzelliger Infiltration nachweisen, gegen die normale Schleimhaut, normale Drüsen, mit zartem Drüsenepithel. Die einzelnen Drüsenacini des Pancreas von dicken Bindegewebsseptis durchzogen, das Drüsenparenchym normal. Der ganze Rand des Geschwürs ist stark verdickt bis auf 9—14 Mm., wovon die sehr stark verdickte Muscularis einen bedeutenden Theil ausmacht, 4—8 Mm.; dieselbe ist durch sehr reichlich eingelagertes Bindegewebe fächerartig angeordnet; das Bindegewebe umgiebt scheidenartig ganze Gruppen von Muskelfasern und nimmt gegen das submucöse Gewebe beträchtlich zu.

Wir müssen demnach, ebenso wie Schweninger in seinem Fall, ein einfaches chronisches Magengeschwür annehmen.

Nachdem die Existenz eines Magencarcinoms, als das primäre, mit Sicherheit ausgeschlossen werden konnte, lag es nun nahe, an die Entstehung des Carcinoms aus den Epithelien der Schleimdrüsen der Bronchien zu denken; denn schon die makroskopische Betrachtung eines Querschnittes von einem Bronchus mittlerer Stärke zeigte, dass die Schleimhaut leicht verdickt und darunter ziemlich zahlreiche graue und graugelbliche Pünktchen, die sich auf der Schnittfläche etwas vorwölbten, lagen.

Bekanntlich hat Langhans [1]) darauf aufmerksam gemacht und einen Fall von „primärem Krebs der Trachea und der Bronchien“ beschrieben, in dem die Neubildung sicher von den Epithelien der Schleimdrüsen ausging. Es betheiligten sich bei dieser Neubildung nur die Endbläschen, welche bedeutend vergrössert und dislocirt waren; dagegen waren die Ausführungsgänge vollständig intact. Das Lumen der Endbläschen war nur zum Theil erhalten, die Umgebung von sehr zahlreichen, netzförmig mit einander communicirenden soliden Zellsträngen nach allen Richtungen durchzogen. Positive Gründe für den Zusammenhang dieser Zellstränge mit den Lymphgefässen konnte Langhans nicht bei-

---

1) Virchow's Archiv Bd. 53.

bringen, bezweifelt aber einen solchen Zusammenhang, weil die normaler Weise hier vorhandenen Lymphgefässe zu spärlich wären, um alle Zellstränge als erweiterte Lymphgefässe aufzufassen.

Schon die ersten Präparate ergaben mit Bestimmtheit eine Nichtbetheiligung der Schleimdrüsen, auch haben wir die sämmtlichen spätern Präparate stets genau darauf untersucht, konnten jedoch stets constatiren, dass sie vollständig intact waren; an einzelnen Präparaten waren sie anscheinend hypertrophisch, traten etwas vor die Knorpelringe vor. Die Drüsenzellen waren zart, regelmässig angeordnet, das Lumen meist erhalten, oft mit feinkörnig glänzendem Inhalt.

Ferner konnten wir nun auch mit vollkommener Sicherheit die Betheiligung des Bronchial- und Alveolarepithels ausschliessen.

Dagegen konnte, wie bereits aus dem Sectionsprotocoll hervorgeht, schon durch den makroskopischen Befund die Betheiligung der Lymphgefässe mit der grössten Sicherheit angenommen werden, was durch die mikroskopische Untersuchung zur Thatsache wird; dieselbe zeigt, dass die Neubildung nur an die Lymphgefässe der Lunge gebunden ist, aus den Endothelien derselben hervorgeht. Die ganze Lunge ist durchzogen von mit einander communicirenden, verschieden dicken, an das bindegewebige Gerüst der Lunge gebundenen, somit die Gefässe und Bronchien begleitenden Zellsträngen, die schon der anatomischen Lage nach als Lymphgefässe erkannt werden müssen. Verfolgen wir zunächst die Zellstränge von der Pleura pulmonalis aus in die Tiefe. Dicht unter der Pleura, im subserösen Bindegewebe gelegen, finden wir auf senkrechten Durchschnitten zwei übereinander gelegene Reihen von Zellsträngen. Die oberste entspricht dem an der Oberfläche sichtbaren, die Lungenläppchen umgebenden Netze, was sich besonders deutlich an Horizontalschnitten zeigen lässt. Unter diesem findet sich eine weitere Reihe dieser Stränge, bald höher, bald tiefer gelegen (je nach den Präparaten), bald schmal, bald sehr breit, die einerseits miteinander, anderseits, wenn auch spärlicher, mit den obersten Zellsträngen communiciren, was auf Serienschnitten natürlich besonders deutlich wird. Gehen wir nun weiter in die Tiefe, so finden wir hier äusserst zahlreiche, meistens viel stärkere Zellstränge, die oft in rundliche, alveolenartige Räume

übergehen; dieselben hängen deutlich mit den oberflächlicheren zusammen, ebenso mit denen um die Bronchien gelegenen. Rings um die Bronchien herum, unter der Muscularis gelegen, dieselbe häufig vordrängend; liegen sehr zahlreiche, sehr stark bis zu 0,1 Mm. und darüber ausgedehnte Lymphgefässdurchschnitte.

Könnten wir uns dieses Zellsträngennetz von allem Lungengewebe isoliren, so erhielten wir ein zusammenhängendes grob- und feinmaschiges varicöses Netzwerk.

Wir sehen hier ein Bild, das genau übereinstimmt mit dem Bilde, das wir uns von dem normalen Verlauf der Lungenlymphgefässe machen. Das Lymphgefässsystem der Lunge zerfällt ja bekanntlich in ein oberflächliches und in ein tiefergelegenes. „Die oberflächlichen verlaufen im subserösen Bindegewebe in den Zwischenräumen der grossen und kleinen Läppchen und bilden ein oberflächliches feineres und ein tieferes gröberes winkliges Netz, das die gesammte Lungenoberfläche überzieht und einerseits durch besondere oberflächliche, mit den Blutgefässen der Pleura verlaufende Stämmchen nach der Lungenwurzel sich entleert, andererseits durch viele zwischen den Läppchen in die Tiefe tretende Stämmchen in die tiefern Gefässe einmündet. Die tiefen verlaufen mit den Gefässen und Bronchien durch die Lungensubstanz, um sich schliesslich mit den grossen Lymphdrüsen in Verbindung zu setzen“. (Kölliker).

Von dem oberflächlichen Lymphgefässnetz der Lunge giebt auch Sikorsky[1]) eine vorzügliche Abbildung eines Injectionspräparates (Fig. 1). Dasselbe stimmt vollkommen mit dem von uns beschriebenen Netzwerk der Lungenoberfläche überein.

Ferner ist ja auch die Ablagerung des Lungenpigments in der Umgebung der Lymphgefässe für den Verlauf derselben characteristisch, was auch Schottelius (l. c.) zum Beweis heranzieht. Im vorliegenden Fall war jedoch das Lungenpigment sehr gering und ist dasselbe nur an den oberflächlichsten Lymphgefässen stärker abgelagert.

Ist somit durch die gröbere mikroskopische Untersuchung bereits bewiesen, dass jene Zellstränge, die durch zahlreiche Zellen

---

1) Ueber die Lymphgefässe der Lungen. Russisch. Kiew 1872.

ausgedehnten Lymphgefässe der Lunge sind, so kann durch die feinere Untersuchung klargelegt werden, dass die diese Zellenstränge ausfüllenden Zellen aus den Lymphgefässendothelien hervorgegangen sind.

Betrachten wir nun zuerst die einzelnen isolirten Zellen, so erscheinen sie als polymorphe, platte, epithelienartige, zart protoplasmatische Zellen bis zu der Grösse von 0,02 Mm., mit deutlichen grossen bläschenförmigen Kernen, die in einzelnen Fällen eine enorme Grösse, bis zu 0,01 Mm. erreichen. Ziemlich viele dieser Zellen besitzen zwei Kerne, einzelne exquisite, noch dicht aneinander liegende, so dass es den Anschein hat, als hätten wir es hier mit frisch abgespalteten Kernen zu thun, was wohl für eine noch in Blüthe stehende Zellproduction spricht. Um nun die Wachsthumsvorgänge der Endothelien zu studiren, eignen sich wohl am meisten die Stellen, an denen die Zellen in ein- oder zweifacher Lage sich finden. Die untersten Zellen liegen dem Mutterboden fest an und stellen dünne Platten mit bläschenförmig vorspringendem Kern dar. Viel häufiger aber sind diese untersten Zellen bedeutend kleiner, rund oder cylindrisch, mit deutlichem Kern; dieselben stehen offenbar noch auf einer niedrigeren Entwickelungsstufe. Oft liegen die Zellen dieser untersten Schicht dann nicht mehr mit ihrer ganzen Basis am Mutterboden fest an, sind unten wie abgerundet, ihre andere Seite spitziger ausgezogen, zwischen die obere Zellenschicht vorstreckend, als wollten sie sich vom Mutterboden loslösen, um als selbstständige Zellen die Zahl derselben zu vermehren, wofür das häufige Vorkommen von Zellen mit zwei Kernen spricht. Wieder andere sitzen anscheinend nur noch mit einem kleinen Fortsatz am Mutterboden fest, während der Zellenleib schon über die unterste Zellenreihe hinausgetreten ist. Dieses Wachsthum der Zellen hat die grösste Aehnlichkeit, wie auch Schottelius und Schulz mit Recht hervorheben, mit dem von Rindfleisch beschriebenen Wachsthum des Epithels der Harnblase. — Die Zellen der obern Lagen sind aber viel grösser, doch nur in den Strängen, die noch ein Lumen besitzen, woselbst die Zellen durch die innige Aneinanderlagerung vieler Zellen ihre Gestalt noch nicht eingebüsst haben. Es konnte dieses Verhalten der Zellen, d. h. die Lagerung in 1—2 Schichten,

in ziemlich wenig Präparaten nachgewiesen werden, die meisten Lymphgefässe waren vollkommen mit diesen grossen epithelienartigen Zellen gefüllt und stark erweitert, doch nirgends konnte ein Durchbruch der Wand constatirt werden. Durch die vollkommene Verlegung einiger Lymphgefässe musste es nun auch an einzelnen Stellen zur Lymphstauung in anderen Lymphgefässbezirken kommen, und hat diese dann ihrerseits dazu beigetragen, in den Lymphgefässen, wo die Production sich nur auf einige Schichten beschränkte, den Druck daselbst zu vermehren, denn auch in diesen ist es zu einer bedeutenden Erweiterung gekommen. Diese bedeutende Erweiterung der Lymphgefässe sowohl, als auch die geringfügige Verdickung ihrer Wand und die nur an einzelnen Stellen stärker hervortretende reactive kleinzellige Infiltration lassen wohl vermuthen, dass der ganze Process acut verlaufen oder richtiger gesagt im Anfangsstadium begriffen ist, wofür der Mangel grösserer Knötchen, wie sie in den andern Fällen beschrieben werden, spricht, ein Umstand, der in der ganzen Affection eigentlich gar keine Geschwulst im eigentlichen Sinne erkennnen lässt.

In den chronischer verlaufenden Fällen, die Schulz beschreibt, ist es auch zu einer viel hochgradigeren Destruction gekommen, namentlich im zweiten Fall. Er beschreibt daselbst eine ziemlich bedeutende kleinzellige Wucherung um die stark ausgedehnten Lymphgefässe und meint, dass die Unregelmässigkeit der Räume dadurch entstanden sei, dass zunächst die äussersten Wandungszellen zu Endothelzellen würden, was ja wohl möglich ist, da wir in der Endothelzelle nur eine höher organisirte Bindegewebszelle zu sehen haben, und dass dann eine allmählige Einschmelzung der Gefässwand stattfinde. Soweit ist es, wie gesagt, im vorliegenden Fall noch nicht gekommen, da wir es hier erst mit einem im Anfangsstadium befindlichen Endothelcarcinom zu thun haben, das wohl Metastasen veranlasst, den Organismus aber noch durchaus nicht destruirt hat.

Was dann ferner die Zellenanordnung in diesen Strängen betrifft, so ist dieselbe in einzelnen Gegenden verschieden.

Betrachten wir zunächst einen solchen aus den mittleren Partieen der Lunge, so finden wir, dass die Aneinanderreihung der

Zellen, die Anpassung an einen verhältnissmässig engen Raum, eine oft wahrhaft künstlerische ist. Fig. 2 zeigt diese Zellenanordnung sehr gut. Diese Partie ist einem stark ausgedehnten Lymphgefäss entnommen und stellt nur ein kleines Stück desselben dar; das ganze Gefäss war an den Rändern mit solchen Zellwucherungen besetzt, im Centrum jedoch war noch ein Lumen erhalten; dasselbe war ausgefüllt mit fein fibrillären Lymphmassen, Lymphkörperchen und einzelnen freien Carcinomzellen. Hier wollen wir nur kurz bemerken, dass der Inhalt dieser, nicht nur von Carcinomzellen eingenommenenGefässe, bei der frischen Untersuchung ausser Lymphzellen, fibrinöse, aus feinsten verfilzten Fibrillen bestehende Massen zeigte. Der ins Lumen sehende freie Rand ist unregelmässig, mit vielfachen Vorsprüngen und Einkerbungen versehen. Der Zellkörper besteht aus verschieden grossen und sehr verschieden gestalteten Zellen, je nachdem der Raum es zuliess; ausserdem ist derselbe von verschieden gestalteten Lücken (a) durchsetzt, in denen ebenfalls lymphoide Elemente lagen. Dass diese Lücken nicht durch Zufälligkeit entstanden, von der Präparation abhängig sind, beweist erstens der regelmässige, sehr schön gewölbeartige Aufbau (a′) derselben, zweitens dass sich diese Lücken im Zellkörper fortsetzen, was an Schnittserien deutlich zu Tage tritt, so dass man sich in diesen Zellmassen ein ganzes Canalsystem zu denken hat, das von Lymphmassen eingenommen ist und wohl auch mit dem central erhaltenen Lumen communicirt.

Diese Lacunen als Kunstproducte aufzufassen, ist daher nicht möglich, und kann man sie sich nur dadurch entstanden denken, dass die Carcinomzellen nur dahin gewuchert sind, wo ihnen der geringste Wiederstand geleistet wurde, und so allmählig die Lymphmassen umwachsen haben. Ferner ist an diesem Präparat besonders schön die epithelienartige Gestalt und das Wachsthum der Zellen sichtbar.

Nicht alle Lymphgefässe zeigen aber nun diese regelmässige Zellenlagerung, und namentlich sind es die um die grösseren Bronchien gelagerten; es liegen hier ganz die gleichen vielgestaltigen Zellen unregelmässig untereinander geworfen, eng zusammengedrängt, das ganze Lumen des Gefässes ausfüllend; dieselben sind nicht an Ort und Stelle entstanden, sondern sind, sei es durch den Lymphstrom

hertransportirt, sei es durch allmähliges Vorschieben aus den productiven Gegenden hierher gelangt, und sind somit, wenn man will, als Injectionsmasse zu betrachten; für die mit dieser carcinomatösen Injectionsmasse ausgefüllten Lymphgefässe gilt, in Bezug auf ihre starke Ausdehnung, ganz dasselbe wie für die andern. Es kommen ja auch beim Epithelcarcinom solche mit Carcinomzellen injicirte Lymphgefässe vor und verhalten sich die Massen gerade so wie eine Injectionsmasse, das heisst, da sie nicht von der Wand der Gefässe selbst entstanden, mit derselben demnach in keiner innigen Verbindung stehen, werden sie bei der Präparation leicht herausfallen, die schrumpfende Wirkung des Alkohols wird sie von der Gefässwand in Bälde loslösen u. s. w. Ganz so verhalten sich nun diese Gefässe um die grossen Bronchien, und wenn man nicht sehr vorsichtig manipulirt, erhält man nur grosse Lücken, die, wie man häufiger nachweisen kann, von einem Endothel bekleidet sind. Ein solches Ablösen der Zellen kommt nun bei den zuerst beschriebenen Lymphgefässen, in welchen die Carcinomzellen deutlich von der Wand des Lymphgefässes, resp. von ihrem Endothel ausgehen, gar nie vor. Es ist hiermit nachgewiesen, dass nicht alle Endothelien der Lymphgefässe gleichmässig wuchern; auch Thierfelder sagt in der Beziehung: „Das Wuchern des Endothelkrebses scheint nicht durch eine im Lymphgefässe allmählig fortschreitende Umwandlung vieler Endothelien, sondern durch massenhafte Production von nur wenigen bewirkt zu werden“. — Nach Teichmann kommen in den grossen Bronchialwandungen zwei übereinander gelegene Lymphgefässnetze vor, ein äusseres, dem Epithel näher gelegenes, und ein inneres. Die Gefässe des ersteren sind viel feiner als die des letzten, sie verlaufen beide in der Längsaxe der Bronchien und liegen ziemlich tief, selbst die feinsten vom Epithel verhältnissmässig weit entfernt. In dem von Schottelius veröffentlichten Fall war nur das tiefe Lymphgefässnetz befallen, während „weder die anastomosirenden, noch die innern an irgend einer Stelle entartet angetroffen wurden“. Wir haben nun ziemlich häufig eine doppelte Reihe von Lymphgefässquerschnitten, mit deutlichen Carcinomzellen gefüllt, gesehen, theils ziemlich nahe aneinander, theils mehr entfernt, dem Epithel näher gelegen; ob nun das in der That das von Teich-

mann beschriebene oberflächliche Netz war, wagen wir mit Sicherheit nicht zu entscheiden. — Ebenso finden sich nun auf Querschnitten von Bronchien kleinern Calibers die Lymphgefässe theils ganz ausgefüllt von den schönsten Carcinomzellen, nur zum kleinern Theil mit im Centrum gelegenen lymphoiden Massen. Fig. 5 stellt einen solchen Bronchialquerschnitt von 3 Mm. Durchmesser bei schwacher Vergrösserung dar. Bei a sehen wir die Bronchialknorpel, und alle die dunkel punctirten, zum Theil mit b bezeichneten Partieen sind stark erweiterte Lymphgefässe mit carcinomatösen Zellen gefüllt; nur in einem ist eine Lücke gezeichnet, in der geronnene Lymphmassen lagen. Um diese carcinomatösen Herde herum findet sich hier ziemlich reichliche kleinzellige Infiltration (c) als Zeichen reactiver Entzündung. Das Bronchiallumen ist vom Epithel normal ausgekleidet; die Schleimdrüsen sind in der Zeichnung weggelassen.

Wir haben bisher nur immer einzelne Theile eines Präparates im Auge gehabt, so die einzelnen Zellen, die Zellzapfen oder die Gefässquerschnitte. Betrachten wir nun ein ganzes mikroskopisches Präparat, das wir einem breiteren bindegewebigen Septum mehr gegen die Lungenoberfläche entnommen, mit stärkerer Vergrösserung; Fig. 1 stellt ein solches dar. Wir sehen in dem stärker verdickten Bindegewebsseptum unregelmässig gestaltete Räume (a), die dicht mit epithelartigen Zellen gefüllt sind; dieselben sind theils isolirt, theils anastomosiren sie durch breite, sich häufig auch verjüngende, ebenfalls mit deutlich carcinomatösen Massen gefüllte Gänge (b); in der Umgebung auch hier spärliche kleinzellige, reactive Infiltration (c). Es ist das ein Bild, das man sehr häufig zu sehen Gelegenheit hat und sehr an den alveolären Bau des Epithelcarcinoms erinnert.

Es ist somit nachgewiesen, dass diese Neubildung der Lunge ausgegangen ist von den Endothelien der Lymphgefässe, dass dieselbe bis jetzt nur auf die Lymphgefässe beschränkt geblieben ist, dieselben stark ausgedehnt hat und dass sie in den Bronchial- und Retroperitonealdrüsen Metastasen gesetzt hat. Was diese metastatischen Knötchen der Lymphdrüsen anlangt, so wollen wir nur bemerken, dass sie, was die Zellen betrifft, durchaus die gleichen mikroskopischen Befunde ergab, wie wir sie bei Beschreibung

der Lungenaffection gegeben haben. Wir finden in dem meist ganz normalen, hie und da nur kleinzellig infiltrirten Lymphdrüsengewebe, sehr verschieden gestaltete Inseln von carcinomatösen Zellen, vollkommen in der gleichen Weise, wie wir sie in den Drüsenmetastasen des Epithelcarcinoms sehen; es ist hier ganz unmöglich, irgend welchen Unterschied zwischen beiden ausfindig zu machen, und wird keiner, dem solche Bilder vorliegen, Anstand nehmen, ein Carcinom zu diagnosticiren.

Wenngleich wir nun überzeugt sind, dass wir es hier mit einer von den Endothelien ausgegangenen Neubildung, wie wir glauben annehmen zu dürfen, mit einem Endothelcarcinom zu thun haben, könnte uns doch vorgeworfen werden, dass hier gar keine Geschwulst vorliege, sondern nur eine Wucherung der Endothelzellen innerhalb der Lymphgefässlumina. Es ist hier in der That noch zu keiner grösseren Geschwulstbildung gekommen, wie in den von Schulz beschriebenen Fällen. Wir halten jedoch diese ganze Neubildung, wie schon hervorgehoben, für ein sehr frühes Stadium des Endothelcarcinoms, denn wer kann läugnen, dass diese Neubildung nicht eine sehr bösartige, mit allen Characteren einer solchen auftretende Geschwulst hätte werden können und vielleicht sehr bald viel grössere Dimensionen angenommen hätte, wäre das Leben des Trägers noch länger erhalten geblieben.

Wir sind demnach wohl berechtigt, die beschriebene Neubildung als ein primäres Endothelcarcinom der Lunge, das von den Endothelien der Lymphgefässe ausgegangen und sich in einem frühen Stadium befindet, zu bezeichnen.

II. Endothelcarcinom des Gehirns, mit Metastasen in der Leber und den Bronchialdrüsen.

Der Fall betraf eine 62jährige, früher sehr kräftige Frau. Seit 1 Jahr litt sie an, meist sehr heftigen, nie ganz aufhörenden, doch anfallsweise sich steigernden Kopfschmerzen, die sie jedoch im Anfange nicht hinderten, ihrer Beschäftigung nachzugehen. Der Appetit liess auch um diese Zeit etwas nach und es trat, während die Kopfschmerzen exacerbirten, hie und da Erbrechen ein; die Pat. magerte allmählig ab. Vor etwa $^1/_2$ Jahr erfolgte ein

leichter apoplectischer Anfall mit ganz geringer rechtsseitiger Parese, die sich jedoch sehr balde gab. Nach diesem Anfall waren eine Zeit lang die Kopfschmerzen nicht so heftig, doch sehr bald folgte ein neuer apoplectiformer Insult mit länger dauernder Bewusstlosigkeit, Sprachstörungen und rechtsseitiger Lähmung. Die Lähmung blieb nun stationär, während die Bewusstlosigkeit und die Sprachstörungen bald wieder verschwanden. Pat. magerte sehr stark ab, der Appetit war sehr schlecht, häufiges Erbrechen. In den letzten 2 Monaten erfolgten abermals 3 apoplectiforme Anfälle (im Ganzen also 5), von denen der letzte 8 Tage vor dem Tode sehr heftig war; die Lähmung war auf die rechte Seite beschränkt, vollkommene Bewusstlosigkeit und Sprachlosigkeit. Der Tod soll angeblich plötzlich eingetreten sein.

Obgleich es wohl, wie wir sehen werden, von grösstem Interesse gewesen wäre, in diesem Falle genauere und ausführlichere Daten aus der Krankengeschichte zu haben, so stehen uns leider nur die wenigen Angaben zu Gebote.

Die Frau kam mit der Diagnose „Haemorrhagia cerebri“ zur Section.

Aus äussern Gründen wurde zuerst die Section der Brust und des Bauches gemacht, und theilen wir auch, aus mehrfachen Gründen, das vollständige Protocoll in dieser Reihenfolge mit.

Section 20 h. p. m.

Weibliche Leiche, mittelgross, schlecht genährt; die Haut fahl, äusserst schlaff, trocken, mit mässig ausgebreiteten blassen Todtenflecken. Mässige Starre. Unterhautgewebe fettarm, die Musculatur schlecht entwickelt, blass und schlaff. Die Brustdrüsen klein, hängend, Substanz blassgrau und trocken. Beide Pupillen gleich, von mittlerer Weite.

Brust. Beide Lungen an den Spitzen locker strangförmig verwachsen, in der linken Pleurahöhle einige Esslöffel ganz klaren gelblichen Serums, in der Tiefe einige kleine Fibringerinnsel; rechte Pleurahöhle leer. Die vordern Ränder der Lunge ziemlich stark emphysematös gedunsen, einander berührend, das Herz zum allergrössten Theil verdeckend. An beiden Spitzen der Oberlappen kleine, etwa zwanzigpfennigstückgrosse, ganz flache bis 3 Mm. dicke, auf der Oberfläche leicht sehnig getrübte, auf dem Durch-

schnitt vollständig schwarze derbe Schwielen, an die das umliegende Lungengewebe ganz leicht strahlig herangezogen ist und von denen aus in die Tiefe einige kleine, etwa 1 Cm. lange bis 1 Mm. dicke grauschwarze schwielige Stränge ziehen.

Linke Lunge. Der Oberlappen zum grössten Theil lufthaltig, auf dem Durchschnitt blutarm und ganz trocken; die Pleura dieser Partie ganz glatt, normal, dagegen die Pleura des hintern untern Randes des Oberlappens, sowie die vordere Hälfte des Unterlappens überzogen von einer theils dickeren, theils ganz feinen zarten, etwas gerippten Fibrinschicht, die sich ganz leicht ablösen lässt; darunter die Pleura stellenweise leicht getrübt und ecchymosirt. Diesen Stellen entsprechend das Gewebe zum allergrössten Theil luftleer hepatisirt, auf dem Durchschnitt theils blass, theils dunkelgrauroth; in den vorderen Partieen ziemlich schlaff und wenig granulirt, in den hinteren ziemlich derb und grob granulirt, äusserst brüchig, aus einzelnen Bronchialdurchschnitten zähe Fibrinpfröpfe herausziehbar, bei Druck wenig einer blassen, bräunlichrothen Flüssigkeit ergiessend; gegen den Hilus der Lunge hin im Unterlappen einige bis kirschgrosse gelblichgraue, hepatisirte, sehr stark granulirte Partieen. Nach unten und an der Spitze des Unterlappens in die pneumonische Infiltration hineinreichend kleine lufthaltige, stark ödematöse Stellen. Der untere hintere Rand in der Ausdehnung von 2 Cm. luftleer, collabirt, stark wässrig durchtränkt.

Rechte Lunge vollständig lufthaltig, der Ober- und Mittellappen blutarm, in den vorderen Partieen ganz trocken, in den hinteren, besonders am Oberlappen, mässig ödematös durchfeuchtet. Der Unterlappen ziemlich blutreich, theils trocken, theils besonders hinten unten stark ödematös.

Im Herzbeutel etwas vermehrtes klares Serum. Das Herz normal gross, ziemlich schlaff. Ueber dem rechten Ventrikel ein 2,5 Cm. langer und 1,5 Cm. breiter, flacher Sehnenfleck. Die Oberfläche besonders rechts fettreich, aussen sonst völlig glatt, ebenso auch die der grossen Gefässe. Beide Ventrikel mässig weit, enthalten nur wenig schlaffe Cruor- und Fibringerinnsel. Die Musculatur des rechten Ventrikels dünn, äusserst schlaff und blass, etwas von Fett durchwachsen; die Fettschicht daselbst bis 4 Mm. dick. Im rechten

Vorhof ziemlich reichliches flüssiges Blut und wenig schlaffe Fibringerinnsel. Die Musculatur des linken Ventrikels normal dick, auch sehr blass und schlaff. Im linken Vorhof wenig locker geronnenes Blut. Sämmtliche Klappen bis auf leichte Verdickung des Aortenzipfels der Mitralis, geringer Fensterung zweier Aortentaschen und leichter Verdickung eines Nodulus vollkommen zart. Die Ostien normal weit, nur die Aorta dilatirt, über den Klappen, aufgeschnitten gemessen, 8 Cm. weit. Innenfläche der Aorta zum allergrössten Theil ganz glatt und zart, nur im aufsteigenden Theil und im Arcus eine kleine Anzahl ganz leicht erhabener gelblich fettiger Flecken.

Schilddrüse normal gross, die Substanz ganz gleichmässig feinkörnig, ziemlich dunkel gelblichbraun. Die Schlund- und Speiseröhrenschleimhaut ganz blass, normal. Im Kehlkopf und der Trachea etwas schaumiger Schleim.

Die Schleimhaut des Kehlkopfes blass, die der Trachea stellenweise ganz leicht injicirt, ebenso die der Bronchien.

Die Drüsen der Bifurcation ziemlich stark geschwellt, meist locker. Auf dem Durchschnitt theils ganz gleichmässig schwarz, theils grau und schwarz gefleckt, eine am rechten Bronchus gelegen derber, grauweisslich punktirt, bei Druck kleine graue Pfröpfe ergiessend; von dieser Drüse ziehen an der hintern Fläche zum rechten Oberlappen zwei bis 2 Cm. lange grauweisse Stränge, aus denen sich bei Druck ebenfalls eine grauweisse Flüssigkeit ergiesst.

Bauch. Die Decken flach und schlaff; in der Höhle keine Flüssigkeit.

Vom Fundus der Gallenblase zieht zum Peritoneum ein kurzer, derber, 2 Cm. breiter fibröser Strang. Leber in beiden Lappen etwas kleiner, über dem Fundus der Gallenblase in der Ausdehnung von 3 Cm. ziemlich stark atrophisch, stark sehnig getrübt, mit mehrfachen verästelten obliterirten Gefässen; am vordern untern Rand ein schmaler atrophischer Randsaum; die übrige Oberfläche im Ganzen glatt und glänzend. Am linken Lappen etwa auf der Höhe, nahe am lig. suspen., ebenso am rechten Lappen ganz rechts, ziemlich am Rande je 1 derb anzufühlender

Knoten. Dieselben sind im Durchmesser 2 Cm. gross, haben einen leicht erhabenen, gelblichgrauen wallartigen Rand und ein zum Theil etwas injicirtes, ziemlich tiefes, nabelförmig deprimirtes Centrum. Dem Knoten im linken Lappen entspricht ein 2 Cm. in die Lebersubstanz hineingreifender und 2,5 Cm. breiter Tumor, dessen äusserer Rand in Ausdehnung von 5 Mm. graugelblich und dessen Centrum von matt gelblich opakem Ansehen ist. Beide Partieen durch eine schmale blutreichere Zone begrenzt. Bei Druck entleeren sich wie aus einem feinen Schwamm, besonders aus der peripheren Schicht, zahlreiche kleine graue Pfröpfe und eine dünnere milchige Flüssigkeit. Dem Knoten im rechten Lappen entspricht ein ebenfalls 2 Cm. breiter und 12 Mm. tief greifender Tumor von derselben Beschaffenheit, nur ohne so scharf gezeichnetes opakes Centrum. In der Tiefe der Substanz noch 3 kleinere, ganz gleiche Tumoren von demselbem Character. Die übrige Lebersubstanz ziemlich blutarm, sehr dicht blass gelblichbraun und braunroth marmorirt.

Die Gallenblase reicht weit über den untern Leberrand vor, ist schlaff gefüllt mit einer etwas fadenziehenden orangefarbenen Galle und enthält einen 3 Cm. langen und 2 Cm. breiten, an der Oberfläche fein höckerigen, ziemlich stark glitzernden Cholestearinstein.

Milz normal gross, die Kapsel glatt, die Substanz sehr blutreich, dunkel violett, mässig derb und brüchig.

Das Pancreas schlaff, ziemlich grob acinös, blass grauröthlich, ganz normal.

Nieren: Die linke etwas dicker, die Kapsel ganz leicht und glatt lösbar, die Oberfläche völlig glatt, dunkel grauroth fleckig. Die Substanz auf dem Durchschnitt blutreich, die Corticalis normal dick, dunkel grauröthlich, die Pyramiden normal gross, dunkel violett. Nierenbecken mässig weit, die Schleimhaut desselben wenig injicirt. Im Nierenhilus nur wenig Fettgewebe. Die rechte Niere etwas blasser, sonst ganz ebenso.

Harnblase ziemlich stark ausgedehnt, enthält reichlichen etwas getrübten Urin, die Schleimhaut mässig injicirt.

Uterus normal gross, aussen völlig glatt. Die Substanz nor-

mal dick, ziemlich schlaff und blass. Die Höhle eng, die Schleimhaut blass. Im Cervix ein kleiner Schleimpfropf.

Beide Ovarien klein, an der Oberfläche stark gerunzelt mit sehr derber, dicker Albuginea. Die Substanz mässig blutreich, meist derb bindegewebig mit vereinzelten kleinen Follikeln. Die rechte Tube normal, das Fimbrienende der linken verschlossen, die Fimbrien hineingeschlagen, die Tube nicht ausgedehnt.

Magen ziemlich eng zusammengezogen, enthält nur ganz wenig schwärzliche flüssige Massen. Die Schleimhaut mit etwas zähem grauen Schleim belegt, an der Cardia sehr stark injicirt und etwas ecchymosirt, am Pylorus dagegen ziemlich dicht schwärzlich pigmentirt; die Musculatur nicht hypertrophisch.

Dünndarm mässig ausgedehnt, enthält theils nur wenig grau schleimigen, theils dünn breiigen, stark gallig gefärbten Chymus. Die Schleimhaut von oben her blass, nach unten an einzelnen Stellen etwas stärker injicirt, normal.

Dickdarm ziemlich stark, zum Theil von Gasen, ausgedehnt, enthält sehr reichliche breiige und bröcklige Fäces. Die Schleimhaut im Cöcum und Colon ascend. mässig injicirt, im Col. trans. und weiter blass, normal.

Das Mesenterium fettarm, die Mesenterialdrüsen sowohl, als auch die retroperitonealen, inguinalen und portalen Lymphdrüsen normal gross, blass grauröthlich, locker.

Es fanden sich, wie wir sahen, in der Leber mehrere Tumoren, von ganz characteristischem Aussehen, und zwar characteristisch für secundäre Carcinome, und ebenso fanden sich in einer Bronchialdrüse Veränderungen, die auf eine Geschwulstform, mit Wahrscheinlichkeit auf Carcinom, schliessen liessen. Diese beiden Veränderungen hatten jedoch den Character einer secundären Geschwulstbildung und musste durch die weitere Section der primäre Tumor erst aufgedeckt werden. Wir glaubten, um den Nachweis liefern zu können, dass sich sowohl in der Brust- und Bauchhöhle, als auch an den äussern Bedeckungen ein primärer Tumor nicht nachweisen liess, das Protocoll vollständig geben zu müssen. Nachdem nun besonders nochmals die Haut, die innern Organe und auch das Knochensystem auf das Sorgfältigste auf einen primären, vielleicht noch so kleinen Tu-

mor [1]) durchforscht worden waren, und der Befund ein negativer blieb, konnten wir den anwesenden Herrn mit voller Bestimmtheit sagen, dass sich im Gehirn wohl keine Hämorrhagie, sondern ein Tumor, nach dem Befund in der Leber mit grösster Wahrscheinlichkeit ein Carcinom auf der linken Seite des Gehirns oder seiner Häute, finden werde, ganz abgesehen davon, dass nach den geschilderten Krankheitssymptomen ein Tumor sehr wohl erwartet werden konnte. Diese an Bestimmtheit grenzende Vermuthung bewahrheitete sich nun im vollsten Masse. Es fragt sich aber, ob wir berechtigt waren, aus dem Aussehen der Lebertumoren mit Bestimmtheit auf Carcinom zu schliessen. Nun glauben wir allerdings, dass die Nabel- oder Dellenbildung eines Lebertumors characteristisch genug ist, um aus derselben ein secundäres Carcinom zu diagnosticiren, ganz besonders wenn auch der Durchschnitt etc., wie im vorliegenden Fall, dafür sprechen, möchten aber, wenigstens nach unseren bisherigen Erfahrungen, das Hauptgewicht auf die Dellenbildung legen, denn wir haben dieselbe in keinem Fall vermisst, wo der secundäre Tumor, wie auch hier, isolirt und an der Oberfläche lag. Doch werden wir auf der andern Seite diese eigenthümliche Bildung nicht nur für die Lebercarcinome reserviren können, da sie sich bekanntlich auch an Carcinomen, die am Darm unter dem Peritoneum, unter der Pleura etc. ihren Sitz haben, findet, sondern werden dieselben als characteristisch dem secundären Carcinom, sobald dasselbe unter einer serösen Oberfläche liegt, ansehen, besonders da nach vielfacher Erfahrung den andern Tumoren, speciell den Sarcomen, diese Eigenthümlichkeit abgeht. Wir schliessen uns in dieser Beziehung dem neuesten Bearbeiter dieser Frage, Schüppel [2]),

1) Wie ausgedehnte Metastasen ein oft ganz kleines primäres Carcinom hervorrufen kann, beweist ein erst kürzlich von uns secirter Fall, in dem sich neben grossen Leber-, Nieren- und Lungentumoren eine fast vollkommene carcinomatöse Infiltration beider Nebennieren und mehrfache Krebsknoten im Gehirn, — so ein wallnussgrosser im rechten Sehhügel — fanden, während der primäre, äusserst derbe Krebs (Scirrhus) in der linken Mamma nur etwa bohnengross war und ziemlich tief in der Substanz der Mamma lag.

2) v. Ziemssen's Handbuch der speciellen Pathologie u. Therapie VIII. II. 1. S. 298.

vollkommen an, wenn er sagt: „Dagegen wird die Dellenbildung im Allgemeinen vermisst bei solchen Geschwulstknoten der Leber, welche nicht zum eigentlichen Krebs in dem von uns festgehaltenen Sinne gehören, z. B. an den metastatischen Sarcomen, den Pigmentkrebsen etc.“, würden allerdings noch mehr übereinstimmen, wenn es nicht hiesse „im Allgemeinen“, sondern „die Dellenbildung wird vermisst“ etc. Wie wir glauben ergiebt sich daraus die Berechtigung zu dem vorher geschilderten Schluss. Ob diese Berechtigung aber von den Anhängern der rein epithelialen Carcinomgenese anerkannt werden kann, ist zweifelhaft, da das primäre Carcinom im Gehirn oder seinen Häuten seinen Sitz haben musste; jedenfalls konnte man aber auch von diesem Standpunkt aus den Lebertumoren einen carcinomatösen Character nicht absprechen.

Wir lassen nun den Befund der Gehirnsection folgen.

Die Schädeldecke sehr dünn, aber compact. Aussen ganz glatt. Die Innenfläche mässig blutreich mit ziemlich tiefen Gefässfurchen. Die Dura mit dem Knochen ziemlich fest verwachsen; im Längssinus ein kleiner schlaffer Cruor- und Fibrinstrang. Die Innenfläche der Dura über beiden Hemisphären zum grössten Theil glatt und glänzend, nur auf der Höhe der linken Hemisphäre mit einer nicht scharf begrenzten, leicht ablösbaren, stark vascularisirten Pseudomembran belegt. Die weichen Häute ziemlich stark injicirt, nach vorn etwas getrübt, trocken. Die Gyri über beiden Hemisphären stark abgeflacht, die Sulci verstrichen. An Stelle der linken vordern Centralwindung, gegen die hintere andrängend, 2 Cm. von dem Längsspalt entfernt, liegt ein 3—4 Cm. im Durchmesser haltender Tumor, dessen Ränder etwas stärker wallartig über die benachbarte Gehirnoberfläche vorspringen, auf die jedoch die weichen Häute continuirlich sich fortsetzen und vollkommen in den Tumor übergehen. Das Centrum flacher, weisslich getrübt und derber anzufühlen als die Ränder, deren Oberfläche mässig injicirt ist. Auf dem Durchschnitt, etwa in der Mitte des Tumors, findet sich ein etwa 3 Cm. breiter und eben so tief greifender Tumor, der gegen die weisse Gehirnsubstanz scharf abgegrenzt ist und an einzelnen Stellen vermittelst kleiner kolbenartiger Vorsprünge in die Gehirnsubstanz eingreift. Die äusseren Schichten

des Tumors sind von etwas weicherer Beschaffenheit als die central gelegenen, beide sind jedoch von nahezu gleicher grauer und grauweisser Färbung; bei Druck lassen sich, wie aus einem feinen Schwamm, besonders an den peripheren Partieen, zahlreiche grauweisse Pfröpfe herausdrücken. Bemerkenswerth ist noch, dass der Tumor an einer Stelle die eine Seite der grauen Substanz in einem Sulcus bis auf die weichen Häute zerstört hat, und nun die Häute vordrängend, nicht durchbrechend, die graue Substanz der andern Seite verdrängt und verschmälert hat. An der Oberfläche, an der medianen Seite überwuchert der Tumor eine Gehirnwindung, indem er sich in der Arachnoidea fortsetzt, dagegen die Pia freilässt. Die Arachnoidea hat daselbst eine Dicke von 4 Mm. Die angrenzende Gehirnsubstanz ziemlich blass, zäh, wie comprimirt, durchaus aber nirgends entzündlich oder erweicht und trennt sich beim Einschneiden nicht von der Tumormasse. Die übrige Gehirnsubstanz sehr blutreich, die Rinde dunkel grauröthlich, das Mark mit zahlreichen kleinen Blutpunkten und etwas röthlicher Fleckung; die Consistenz normal, von den Häuten leicht und vollkommen glatt lösbar. Die Seitenventrikel eng, vollkommen leer. Die centralen Ganglien ebenfalls sehr blutreich, besonders die Sehhügel und von diesen namentlich der linke. Die Medulla oblongata, die Brücke und das Kleinhirn ebenfalls sehr blutreich. An der Basis die Häute vollkommen zart, die Arterien zartwandig, ziemlich stark gefüllt. An der Schädelbasis die Dura vollkommen glatt; die Sinus enthalten ziemlich reichliches, locker geronnenes, ziemlich dunkles Blut.

Demnach lautet die Leichendiagnose:

Carcinom der Convexität der linken Grosshirnhemisphäre (vordere Centralwindung), Compression und Hyperämie des Gehirns. Metastatische Carcinome der Leber und einer Bronchialdrüse. Circumscripte Pachymeningitis interna. Croupöse Pneumonie des linken Ober- und Unterlappens mit partiellem Collaps. Flache Schwielen beider Lungenspitzen. Gallenstein. Hyperämie der Nieren und der Milz.

Die mikroskopische Untersuchung der frischen Präparate,

sowohl des Gehirn-, als auch des Lebertumors, bestätigte die Diagnose „Carcinom“ nun gleich vollkommen. Zupfpräparate liessen zahlreiche grosse epitheliale Zellen von sehr verschiedener Gestalt, mehrfachen ziemlich langen breiten Ausläufern erkennen, die meistens eine ziemlich gleiche Grösse hatten. Das Protoplasma war theils fein granulös, theils, besonders in den mittleren Partieen, ziemlich stark fettig degenerirt, der Kern ziemlich gross, bläschenförmig, und zwar meist ein einziger, doch fanden sich auch Zellen mit 2—3 Kernen; hie und da waren in den Zellen Vacuolen vorhanden. Ein Doppelmesserschnitt etwa aus der Mitte des Tumors zeigte nun das vollkommen characteristische Bild eines Carcinoms, und zwar eines ziemlich bindegewebsreichen, indem ziemlich breite Bindegewebszüge kleine, vielfach gestaltete, rundliche und cylindrische Räume umschlossen, die von exquisit epithelialen Zellen ausgefüllt waren. In einem Schnitt von der Peripherie trat das Bindegewebe mehr zurück, dagegen waren hier die Zellhaufen grösser, ein Verhalten, wie es ja auch bei andern Carcinomen häufig vorkommt, und brauchen wir da ja nur an die Scirrhen der Brustdrüse zu erinnern. Nach der frischen Untersuchung wurden die Tumoren in Müller'scher Flüssigkeit gehärtet und nach darauffolgender Alcoholbehandlung einer genauern Untersuchung unterzogen. Die Schnitte wurden meist mit Carmin oder Bismarkbraun, aber auch mit Hämatoxylin gefärbt, theils in Canadabalsam, theils in Glycerinleim eingeschlossen. Zuerst wandten wir unsere Aufmerksamkeit den mittleren Partieen des Tumors zu, an denen die frische Untersuchung die stark verfetteten Zellen erkennen liess; hier liessen sich, wie schon oben bemerkt, aus den derben Schichten äusserst feine Schnitte anfertigen, die das exquisite Bild eines Carcinoms gaben. Ganz ausgesprochen epitheliale Zellen, dicht gedrängt hie und da mit Anfängen von zwiebelartiger Schichtung und ohne Zwischensubstanz, mit grossem Kern, werden von sehr verschieden breiten, meist ziemlich zarten Bindegewebszügen umschlossen, die meist kernarm, an einzelnen Stellen sich jedoch durch Anhäufung von kleinen, stärker gefärbten Rundzellen von den epithelialen Inhaltsmassen scharf abheben. Die so umschlossenen epithelialen Zellmassen haben eine sehr verschiedene Gestalt und Grösse und sind gegen-

über denen der später zu beschreibenden der Peripherie entschieden kleiner. Langgestreckte, schmale, oft nur mit 1—2 Zellenreihen gefüllte, zapfenförmige, wechseln ab mit breiteren, kürzer und rundlich gestalteten, ja oft finden sich nur 2—3 Zellen von den Bindegewebszügen umschlossen, die aber deutlich durch ihre Gestalt und ihren grossen Kern als epitheliale Gebilde kenntlich sind. Dementsprechend findet man, wenn man solche Schnitte ausspült oder besser stark auspinselt, da die Zellen in den meist engen Hohlräumen fester haften, meist ziemlich enge spaltförmige oder etwas breitere rundliche Höhlen. Die epithelialen Inhaltsmassen entbehren nun ganz entschieden irgend welcher Gefässbildungen; es konnte mit Entschiedenheit nachgewiesen werden, dass, wo sich Gefässe fanden, dieselben stets dem Stroma angehörten. Uebrigens war die Geschwulst im Ganzen wenn auch nicht gerade blutarm, so doch verhältnissmässig spärlich von Gefässen durchzogen, die ein sehr verschiedenes Caliber hatten, zum grössten Theil aber ziemlich schmal waren. Wir glaubten dieses Verhältniss der alveolär angeordneten Zellmassen zum gefässtragenden Stroma gleich hier auseinandersetzen zu müssen, da wir in diesem Moment den Unterschied des Carcinoms überhaupt gegenüber dem alveolären Sarcom, wie uns dünkt, zu suchen haben, ein Verhältniss, das um so klarer wird, wenn man bedenkt, dass zwischen die zelligen Massen des alveolären Sarcoms zahlreiche dünne, Blutgefässe führende, Bindegewebsbalken hineinwuchern, an denen die Zellen viel fester haften und wodurch, wenn man so will, kleine und kleinste Alveolen in der grossen Alveole gebildet werden. Von all dem ist hier nicht die Rede, denn die epithelialen Zellen entbehren, wie schon gesagt, jeglicher Zwischensubstanz, liegen dicht gedrängt und sind von dem Gefässe führenden Bindegewebe umschlossen. Dass das letztere hier nun nicht so derb und grob fibrillär, auch meist ziemlich kernarm ist, hat wohl nur seinen Grund in dem Muttergewebe, denn auch in den dichtesten Gehirnschwielen finden wir, gleich wie hier, mehr fein faseriges, etwas glänzendes, meist kernarmes Bindegewebe. Fig. 4 entspricht einer solchen Stelle der mittleren Partie; bei a einzelne isolirte epitheliale Zellen, von denen noch bemerkt werden soll, dass sie in diesen Geschwulstregionen eine ziemlich gleichmässige Grösse, etwa von 0,011 - 0,015 Mm., haben. Gehen

wir nun weiter und untersuchen Schnitte ganz aus dem Centrum der Geschwulst, so finden wir zum grössten Theil Bindegewebe, und zwar ziemlich derbes, von spärlichen Rundzellen und nur ganz vereinzelten epithelialen Zellen durchsetzt, so dass wir mitten im Bindegewebe nur hie und da entweder Gruppen von 2—3 solcher grosser epithelialer Zellen oder schmale Züge derselben antreffen. Die Blutgefässe sind in dieser Region reichlicher vorhanden und meist ziemlich breit, strotzend gefüllt; einige mit ziemlich reichlicher, kleinzelliger perivasculärer Infiltration (Fig. 3 e). Ein ganz anderes Bild, diesem vollkommen unähnlich, gewissermassen ein höheres Stadium der erst betrachteten Stellen, finden wir nun an Schnitten der Peripherie. Macht man aus diesen Stellen der Geschwulst, zugleich mit der angrenzenden Gehirnsubstanz, Schnitte, so fällt schon gleich auf, dass auch bei vorsichtiger Behandlung der Schnitte, besonders bei Ueberführen aus Alkohol in Wasser, sich die zelligen Massen leichter lösen und leicht kleine Hohlräume entstehen. Ein Verhältniss, das uns sofort klar wird, so bald wir den Schnitt bei schwacher Vergrösserung betrachten, denn es zeigt sich, dass hier die Alveolen viel grösser sind, bei verhältnissmässig schmälerem Stroma. Die Zellen, auch hier ausgesprochen epithelial und dicht gedrängt, sind von nicht ganz gleichmässiger Grösse, wie in den zuerst betrachteten Partieen. Es zeigt sich nämlich, dass die äussersten, an die Gehirnsubstanz angrenzenden Zellen oft von ganz enormer Grösse waren, bis 0,05 Mm. im Durchmesser hatten, doch ebenfalls einem epithelialen Habitus entsprachen, mit meist einem auffallend grossen, bläschenförmigen Kern. Das bindegewebige Stroma ist, wie gesagt, schmäler, zarter und auch gefässärmer als in den übrigen Partieen des Tumors. Die angrenzende Gehirnsubstanz ist an einzelnen Stellen kernreicher, doch im Ganzen normal. Nachdem wir nun die Geschwulst nach den verschiedensten Richtungen untersucht haben, wollen wir einen Schnitt durchmustern, der durch einen, ziemlich an der Oberfläche des Tumors gelegenen, seitlich, zapfenförmig vorspringenden Theil gelegt ist und der, nach dem bisher Gesagten, der ganzen Configuration der Geschwulst entspricht. Fig. 3 stellt ein solches Präparat dar und ist bei etwa 30facher Vergrösserung gezeichnet. Gleich auf den ersten Blick lassen sich, ausser der angrenzenden Gehirnsubstanz (d),

3 ziemlich scharf begrenzte Zonen erkennen. Bei c die zuletzt besprochene grobalveoläre Partie, deren Alveolen von der Peripherie zum Centrum immer kleiner werden und aus denen (besonders links oben) die Zellen aus der Mitte herausgefallen sind. Das Stroma ziemlich breit und zart, mit spärlichen, ziemlich grossen Gefässdurchschnitten (f). Hierauf folgt die klein alveoläre Schicht (b), deren Alveolen bei dieser Vergrösserung meist nur punktförmig erscheinen, mit mässig derbem, wenig kleinzellig infiltrirtem Bindegewebesstroma (dunkler punktirte Stellen) und nur spärlichen, hier nicht angedeuteten feinen Gefässen, die nun ganz im Centrum (a) zahlreicher und bedeutend grösser sind (e) und wo die epithelialen Gebilde fast vollkommen dem Bindegewebe gegenüber zurücktreten; diese letzte Zone (a) ist jedoch nicht an allen Stellen so entwickelt wie in diesem Schnitt.

Aus diesem Verhalten der verschiedenen Partieen der Geschwulst dürfen wir wohl mit Recht die Zone (c) als die jüngste, in lebhaftester Production begriffene, bezeichnen, als ältere Zone dann die bei b, wo das Bindegewebe die Zellenmassen, immer mehr und mehr, wenn man so sagen darf, einschnürend, der lebhaften Wucherung Schranken setzt, dagegen eine regressive Metamorphose (fettige Degeneration) eintritt, und endlich als älteste die Zone a, die wir als Schwiele resp. Narbe bezeichnen können.

Dieses Verhalten erinnert nun, wie man gewiss zugeben wird, an ein Bild, wie es bei Scirrhen der Mamma häufig genug gefunden wird, indem das Centrum fast vollständig bindegewebig ist, die Krebsnarbe darstellt, und die weiteren Schichten zur Peripherie immer grob alveolärer werden, so dass es manchmal, wenn der Schnitt nur die Peripherie getroffen hat, scheinen möchte, es läge ein weicher Drüsenkrebs vor. Wir haben das nur nebenbei angeführt, um dem scheinbar absonderlichen Vorkommen ein Analogon an die Seite zu stellen. Der Annahme, dass die Zellen selbst zur Entwickelung des Bindegewebes beigetragen, die epithelähnlichen Zellen zu Bindegewebe geworden, stände im Grunde nichts entgegen, da diese Zellen, wie wir sehen werden, mit grosser Wahrscheinlichkeit vom Endothel ausgehen, dieses aber eine nur höher differenzirte Bindegewebszelle sein soll, — allein wir müssen dieser Meinung für diesen Fall entschieden entgegen-

treten, indem wir darauf hinweisen, dass wir einen solchen Process nirgends haben irgendwie nachweisen können, die regressive Metamorphose der Zellen in der mittleren Zone aber entschieden dagegen spricht. Wir glauben auch diesen, wenn auch scheinbar nebensächlichen Punkt für die Diagnose „Carcinom“ verwerthen zu müssen.

Ehe wir nun zur mikroskopischen Beschreibung der metastatischen Lebercarcinome übergehen, wollen wir gleich hier die Genese dieses primären Tumors untersuchen. Wir werden natürlich in dieser Beziehung die jüngsten Stellen einerseits und die Partieen der Oberfläche und der Gehirnhäute andererseits ins Auge zu fassen haben und glauben, trotzdem es von vornherein bei der Grösse des Tumors unwahrscheinlich erschien, nachweisen zu können, 1) dass derselbe von den weichen Häuten seinen Ursprung genommen, was aus der makroskopischen Untersuchung schon hervorgehen dürfte und a priori angenommen werden musste, und 2) dass die Endothel- oder Häutchenzellen des subarachnoidealen Raumes, resp. die Perithelzellen Eberth[1]) die Matricalgebilde des Tumors sind.

Untersucht man einen Schnitt, der durch die Ränder des Tumors an der Oberfläche gelegt ist, so findet man, dass zunächst die oberste Schicht der Arachnoidea angehört und dass dieselbe mässig verdickt, derb bindegewebig ist. Unter dieser Schicht und zum Theil in dieselbe noch eingreifend findet man an einzelnen Stellen mehr, an andern weniger, ziemlich grosse geschichtete und glänzende, kuglige Gebilde (Psammomkugeln), wie man sie ja häufig zum Beispiel an der chronisch entzündlichen Arachnoidea findet, und haben wir diesen Befund nur registrirt, um die Annahme, dass wir uns hier wirklich in dem Gebiet der Arachnoidea befinden, auch dadurch zu stützen. In der, unter der verdickten Arachnoidea gelegenen Partie, etwa dem subarachnoidealen Raum entsprechend, findet man nun ein Gewebe, das zum grössten Theil aus spaltförmigen engen Räumen, die mit dicht gedrängten, ebenfalls epithelähnlichen Zellen vollkommen ausgefüllt sind. Die Zellen sind verschieden gross; in den obern Partieen sind sie meist kleiner, als in den mehr nach unten gelegenen, die Kerne aber immer

1) Virchow's Archiv Bd. 49 S. 48.

deutlich und ziemlich gross. Das die Zellen umschliessende Bindegewebe stellt in den obern Partieen ein ziemlich eng maschiges, oft schlitzförmiges zartes Balkenwerk dar, so dass hier zwischen denselben oft nur 1—2 Reihen dieser epithelähnlichen Zellen liegen; nach unten wird das Maschenwerk immer breiter und lässt sich dieser allmählige Uebergang deutlich bis zu dem grobalveolären Bau der peripheren Schicht des Tumors verfolgen. Wenn wir nun, wie wir glauben annehmen zu können, aus diesem Befunde berechtigt wären zuschliessen, dass der Tumor aus den Endothelzellen des subarachnoidealen Raumes seinen Ursprung genommen, so glauben wir durch einen weitern Befund diese wahrscheinliche Annahme der Gewissheit um Einiges wenigstens näher bringen zu können, da ein ganz positiver Nachweis bei einer solchen Grösse der Geschwulst ja wohl nie wird erbracht werden können. Es fanden sich nämlich, und dieser Befund konnte ganz besonders schon am frischen Präparat nachgewiesen werden, hart am Rande des Tumors und besonders an der Stelle, wo der Tumor, die Gehirnrinde überragend, in den Häuten lag (siehe Protocoll), an der Innenfläche der ganz leicht verdickten Arachnoidea, also im subarachnoidealen Raum, zahlreiche sehr grosse, ganz zarte, rein protoplasmatische Zellen, meist rundlich, aber auch polygonal mit sehr deutlichen grossen einfachen und auch mehrfachen (bis 3) Kernen; diese Zellen lagen nicht in einfacher Lage, sondern mehrfach geschichtet, nicht dicht gedrängt, sondern unregelmässig durcheinander geworfen, hie und da durch zarte Faserbälkchen von einander getrennt. Diese Zellen sind ebenfalls gewucherte Häutchenzellen des subarachnoidealen Raumes. Sie nehmen gegen die Geschwulst hin an Zahl zu und gehen in die erst beschriebene Partie über. Es wurden oben auch die Perithelzellen als solche Mutterzellen genannt, allein blos aus dem Grunde, weil sie nach den bisherigen Untersuchungen wohl als den ersteren gleichwerthig anzusehen sind, die Häutchenzellen direkt in die Perithelzellen übergehen, und es immerhin wohl auch wahrscheinlich ist, dass dieselben sich bei der Geschwulstbildung auch betheiligt haben, was aber nicht mehr nachzuweisen war, da ja an den Partieen, wo wir dieselben hätten nachweisen können, die ausgebildeten Tumormassen lagen und eine Wucherung derselben an den benachbarten Piagefässen nicht nachweisbar war.

Uebergehend zu der Beschreibung der metastatischen Tumoren der Leber, können wir uns dabei sehr kurz fassen, indem wir daselbst wieder ganz dasselbe Bild haben. Dieselben characteristischen Zellen in derselben Anordnung, das gleich gebildete Stroma und dieselbe Configuration der 3 Zonen finden sich auch hier; im Centrum, der Krebsdelle entsprechend, das Bindegewebslager, der schon makroskopisch gelblich gezeichneten Partie die klein alveoläre, zum Theil fettig degenerirte, der wallartig aufgeworfenen Grenzschicht die gross alveoläre Zone entsprechend. Fügen wir noch hinzu, dass die benachbarte Lebersubstanz in geringer Ausdehnung exquisit comprimirt erschien, was sich sehr deutlich durch die starke Abplattung und Verlängerung der Leberzellen kundgab, während die Imbibitionsfähigkeit der Kerne nicht abgenommen hatte, so erübrigt uns nur noch kurz zu erwähnen, dass die erkrankten Bronchialdrüsen ganz in derselben Weise von alveolär angeordneten epithelähnlichen Zellen durchsetzt waren und die von diesen ausgehenden grauweissen Stränge aller Wahrscheinlichkeit nach Lymphgefässe waren, die mikroskopisch ganz die gleichen Zellen enthielten, wie sie oben beschrieben wurden.

In dem eben beschriebenen Fall handelt es sich also um einen ziemlich schnell wachsenden, primären Gehirntumor, den wir schon aus mehrfachen makroskopischen Gründen für ein Carcinom erklären mussten, der mit Wahrscheinlichkeit aus den Endothelzellen des subarachnoidealen Raumes, vielleicht auch aus dem Perithel sich entwickelt hat, dessen Zellen aber exquisit epithelialen Habitus zeigen, neben ausgesprochen alveolärer Structur, ohne dabei den alveolären Sarcomen zu gleichen, mehrfache Metastasen gebildet hat, und den wir nach allen diesen Erscheinungen, wie wir glauben mit Recht, als Endothelcarcinom des Gehirns resp. der Gehirnhäute bezeichnen müssen.

Für die Annahme, es könnte sich um ein plexiformes Angiosarcom handeln, die sich einem natürlich bei Untersuchung solcher Gehirntumoren stets aufdrängt, konnte von Anfang der Untersuchung an kein Anhaltspunkt gefunden werden, was hier nicht noch ausführlich auseinandergesetzt zu werden braucht, denn schon die so characteristische pallisadenförmige Anordnung der Zellen um oder an einem Gefäss konnte in keinem Präparat nachgewiesen werden.

Endlich wollen wir noch auf die Beschreibung der obersten Geschwulstschichten, entsprechend etwa dem subarachnoidealen Raum, zurückkommen, um auf die grosse Aehnlichkeit dieses Befundes mit der Darstellung Eppinger's (l. c.) in dem Fall von Endotheliom der Meninx pia etc. aufmerksam zu machen. Hier haben wir multiple kleine Geschwülstchen, die durchaus dieselbe Anordnung der Zellen zeigen und deren Ursprung ebenso gedeutet wird. Wir müssen diesen Fall als dem unsrigen ganz analog bezeichnen und denselben, wie schon eingangs erwähnt, trotzdem Eppinger sich dagegen ausspricht, als Carcinom und entsprechend seiner Histogenese, als Endothelcarcinom bezeichnen. Vielleicht hätte sich bei längerer Lebensdauer seines Pat. (Dauer des Processes nur etwa 5 Wochen) wenigstens ein grosser Tumor, ähnlich dem unsrigen gebildet, umgekehrt können wir aber mit Wahrscheinlichkeit annehmen, dass bei unserer Pat. ein gleiches Stadium der Geschwulstbildung anfangs bestand. In vielen Punkten sehr analog ist aber, besonders was die Metastasen betrifft, unsere 3. Beobachtung, und kommen wir daher auf diesen Fall noch einmal kurz zurück.

III. Endothelcarcinom des Gehirns mit Metastasen in der Lunge, den Pleuren und des Pericards, sowie der Bronchialdrüsen, und der Leber.

Die Präparate, sowie die Krankengeschichte dieses Falles verdanken wir der Güte des Herrn Dr. G. Merkel, Ordinator der innern Abtheilung des städtischen Krankenhauses in Nürnberg, dem wir für die Ueberlassung derselben unsern besten Dank sagen.

W. V., 31jähriger Schreiner, dessen Vater angeblich an Phthise gestorben, erfreute sich stets einer ziemlich ungetrübten Gesundheit, war wenigstens nie irgend wie ernstlich erkrankt und hat bis zum Tage seiner Aufnahme (27. VII.) ins Krankenhaus gearbeitet, obgleich er schon seit einigen Monaten über Magenbeschwerden mässigen Grades und unbestimmter Art zu klagen hatte.

Bei dem kräftig gebauten Pat. konnte auf der Brust, ausser einer geringen Dämpfung rechts hinten unten mit bronchialem Exspirium, nichts Abnormes nachgewiesen werden; kein Husten. Urin eiweissfrei. Die Zunge belegt, Appetit gering, Geschmack

pappig, manchmal Aufstossen. Stuhlgang angehalten. Der Unterleib nicht schmerzhaft, nur manchmal Druck in der Magengegend. Ausserdem Klagen über Kopfschmerz, besonders in der Stirngegend. Bis zum 30. VII. waren die Magenbeschwerden viel geringer, Pat. fühlte sich wohler, allein die steten Klagen über Kopfschmerz mehrten sich. Am Abend dieses Tages wieder Erbrechen; etwas Benommenheit des Sensoriums. 4. VIII. Bei stets ganz normaler Temperatur haben die Kopfschmerzen sehr bedeutend zugenommen, sind nicht mehr auf die Stirngegend beschränkt, sondern nehmen den ganzen Kopf ein. Pat. schläft viel und verfällt, geweckt, bald wieder in Schlaf. Auch hat die Sehkraft in letzter Zeit abgenommen, allein unter manchmal auftretender Besserung derselben. Die ophthalmoskopische Untersuchung deckt nun eine bedeutende, beiderseitig ganz typisch ausgebildete Neuroretinitis auf. Lähmungserscheinungen nicht vorhanden. Am 12. VIII. ist das Sehvermögen schon so herabgesetzt, dass Pat. nicht mehr Grossgedrucktes lesen kann. Während der Gang früher nur etwas schwerfällig erschien, wurde er jetzt unbeholfen, breitspurig und tappend. Unter langsamer, doch steter Steigerung dieser Symptome, änderte sich das Bild am 14. VIII. derart wesentlich, dass Pat. vollkommen besinnungslos morgens im Bett gefunden wurde und sich eine vollkommene Lähmung der rechten Extremitäten ausgebildet hatte. Dieser Zustand dauerte bis zum 17. VIII. bei vollkommen normaler Temperatur. Der Puls klein, schwach, gegen 100. Manchmal Cheyne-Stokes'sches Athmungsphänomen mit Erweiterung und Verengerung der Pupillen. Beginnender Decubitus des Kreuzbeins. Am 17. VIII. reagirt Pat. wieder auf Anrufen und beginnt zu sprechen, doch ist die Sprache undeutlich. Am 20. VIII. beginnt die Lähmung zurückzugehen, und nach 5 Tagen ist die der rechten obern Extremität so gut, dass der Händedruck ziemlich kräftig ist, während die Lähmung der rechten untern Extremität noch ziemlich unverändert fortbesteht; obgleich eine vollkommene Unbeweglichkeit nicht besteht, ist Pat. doch noch nicht im Stande, zu gehen, und fällt bei Versuchen, es zu thun, nieder. Dagegen blieb seit der Attaque vom 14. VIII. das Sehvermögen dauernd gestört, so dass Pat. Finger in einem Fuss nicht zählen und oft hell von dunkel

nicht unterscheiden konnte. Vom 4. IX. an liegt Pat. dauernd im Bett, spricht etwas schwerfällig. Der Decubitus ist ganz verheilt. Dagegen ist eine vollkommene Amaurose eingetreten. Die Pupillen immer etwas abnorm weit, reagiren jedoch gut. Die ophthalmoskopische Untersuchung erweist beiderseitig noch eine Neuroretinitis, in der Papille eine grosse Anzahl kleinster Blutungen. In den nächsten 6 Wochen keine wesentliche Veränderung in dem Krankheitsbilde; 1—2 Tage dauernde Anfälle von Bewusstlosigkeit wechseln mit Tagen relativen Wohlseins. Ende October ein 3tägiger Anfall von Bewusstlosigkeit mit unregelmässiger Athmung. Am 11 XI. ist der Pat. schon in einem ganz jämmerlichen Zustand, stösst nur einzelne unverständliche Laute aus und dabei hat sich ein sehr ausgedehnter Decubitus ausgebildet, der am 22. XI. trotz grösster Reinlichkeit ganz bedeutend zugenommen hat. Obgleich nun in den letzten Tagen keine Veränderungen von hervorragender Bedeutung eingetreten waren, woraus man auf ein baldiges letales Ende hätte schliessen können, verfiel Pat. ganz plötzlich in der Nacht und starb am 24. XI. — Der ganze Process hatte also im Ganzen 4 Monate gedauert; unter dem Bilde eines Magenleidens beginnend, entwickelt sich allmählig, mit heftigen Kopfschmerzen einsetzend, eine Gehirnaffection, die schon aus den allgemeinen Erscheinungen und den wechselnden Reizungssymptomen, als durch einen Tumor bedingt angesehen werden musste, was durch die ophthalmoskopische Untersuchung — Neuroretinitis duplex — wenn auch nicht zu völliger Gewissheit wurde, eine solche Annahme aber wesentlich unterstützte. Vollkommene Amaurose, ausgedehnter Decubitus, allmähliger, sich plötzlich steigernder Verfall, Tod.

Die Section ergab (wir lassen das Hauptsächlichste aus dem Protocoll, das wir aus dem Krankenhause in Nürnberg erhielten, hier folgen und theilen darauf das von uns nachträglich an den Präparaten Gefundene mit. Die Präparate waren, um eine genauere Untersuchung zu ermöglichen, noch möglichst wenig zerschnitten).

Die ziemlich grosse Leiche sehr starr und steif. Am Kreuzbein ein über handtellergrosser Decubitus. Grosse confluirende Todtenflecke. Starke Abmagerung, Unterhautgewebe fettarm, Musculatur dunkel.

Das Schädeldach dünn, aber compact, die Innenfläche wie mit feinen Stalactiten besetzt, besonders die Innenfläche der Seitenwandbeine fein weisslich gefleckt. Die Aussenfläche der Dura mater fühlt sich rauh an und erscheint punktförmig getrübt, zur Seite des Sinus longitudinalis von Pacchionischen Zotten durchbrochen. Im Längssinus weiche Blutgerinnsel. Nach Abnahme der Dura erscheint das Gehirn gequollen, die Gyri stark abgeflacht, links etwas stärker als rechts. Die weichen Häute der Convexität zart, die grossen Venen ziemlich stark gefüllt. An der Basis eine bedeutende Quantität klares Serum, die Sinus enthalten weiche Blutgerinnsel. Der rechte Grosshirnschenkel erscheint auffallend flach, der rechte Opticus (soweit er über den ersteren wegzieht) gegen den linken auffallend flach und schmal, in der Nähe des Chiasma nerv. opt. bis zu Hanfkorngrösse geschwellt. Die Arterien der Basis normal. Im linken Hinterhauptslappen findet sich, gegen die Markmasse scharf abgegrenzt, eine Geschwulst in der Grösse eines Borsdorferapfels; dieselbe erscheint auf dem Durchschnitt von markähnlicher Consistenz, grauröthlich, durchscheinend, gallertig glänzend. In der Mitte findet sich ein wallnussgrosser leicht buchtiger Eiterherd. Etwas weiter nach vorne eine gleiche wallnussgrosse, ebenfalls central zerfallene Geschwulst. Die Peripherie der grossen Geschwulst erscheint deutlich läppig. Beide Geschwülste schälen sich leicht aus der Umgebung heraus und findet sich an der grossen Geschwulst zwischen ihr und der Hirnmasse etwas Eiter. Die Gehirnsubstanz selbst ist ziemlich derb, die Corticalis grauröthlich. Beide Seitenventrikeln sind erweitert, enthalten ziemlich viel Serum, die 4 Hügel auffallend klein, das linke Paar flach und nach links verzogen. An der Schädelbasis ist die innere Tafel ebenso rauh wie oben beschrieben an der Decke. (Es handelt sich hier wohl um partielle oberflächliche Usuren einerseits und andererseits um kleine flächenhafte, neugebildete Knochenplättchen, die beim Abziehen der Dura mater an derselben hängen bleiben, ein Vorkommniss, das bei Gehirntumoren nicht so ganz selten sich findet und auch beschrieben ist).

Die nach Uebersendung des Gehirns gleich gemachten Notizen betreffen nun hauptsächlich die Tumoren des Gehirns selbst und

lassen wir dann das übrige Protocoll, combinirt mit unsern Notizen, folgen. Was zunächst den genauern Sitz des grössern Tumors anlangt, so schien es auf den ersten Blick allerdings, als wenn er ganz der weissen Substanz angehörte, allein ein senkrecht geführter Schnitt zeigte, dass derselbe auch mit der grauen Substanz der Rinde und der Pia in Verbindung stand. Während er nämlich nach oben nur von weisser Substanz begrenzt war, hing er mit der verdickten Pia der Ausläufer der Sulci des Hinterhautslappens fest zusammen, und während er in den obern Partieen in der That leicht von der Umgebung zu lösen war, gelang das an der Basis nicht und ein scharf geführter Schnitt liess nun die Begrenzung gegen die Gehirnsubstanz deutlich ermitteln. Der Tumor war daselbst von ziemlich derber Consistenz, von grauweisser Farbe und ging mit scharfer Grenze in die benachbarte Hirnsubstanz über, hie und da kleine zapfenförmige Vorsprünge vorschiebend; die angrenzende Gehirnsubstanz mässig blutreich, nicht erweicht. Dagegen nach oben, wo zwischen Tumor und der Gehirnsubstanz eine eitrige Schmelzung eingetreten war, war die Gehirnsubstanz im Zustande der gelben Erweichung, sehr weich, gelblich gallertig. Der Tumor selbst in den obern Partieen eitrig erweicht, dagegen, wie schon gesagt, in den untern derb, bei Druck wie aus einem feinen Schwamm grauweisse Flüssigkeit ergiessend. Es war demnach das Wahrscheinlichste, dass der Tumor von den weichen Häuten, resp. der Pia ausging, was die nähere Untersuchung auch ergeben hat. Was nun den zweiten, kleinern Tumor anlangt, so konnte hier ein Zusammenhang mit den Häuten nicht nachgewiesen werden, da er viel oberflächlicher lag; derselbe war auch in höherem Maasse eitrig erweicht, die eitrige Schmelzung zwischen ihm und der benachbarten Gehirnsubstanz stärker, ebenso die Encephalitis der Umgebung. Die Schwellung des Grosshirnschenkels beruhte auf keinem Tumor in demselben, sondern war durch Oedem und einen geringen Grad von Erweichung bedingt, ebenso die kleine Anschwellung am Nervus opticus.

Die rechte Lunge in ganzer Ausdehnung verwachsen, die linke nur an der Spitze und an der Basis. Der linke Oberlappen mässig emphysematös gedunsen, an der Spitze eine ziemlich ausgedehnte narbig geschrumpfte Partie, in der die Bronchien mit

eingedicktem Bronchialsecret gefüllt sind. Die Unterlappen sehr blutreich, lufthaltig; an der Basis ein grosser, central erweichter, entfärbter Infarct, dem entsprechend die Pleura gelockert mit geringen fibrinösen Auflagerungen bedeckt ist. Der rechte Oberlappen an den hintern, obern Partieen mit narbigen Einziehungen, denen entsprechend auf dem Durchschnitt sich grosse schwarze derbe Infiltrate und kleine trockne kreidige Herde finden. Der Mittellappen lufthaltig, trocken. Der Unterlappen zum grössten Theil lufthaltig, ziemlich blutreich und stark ödematös. Die Pleura zwischen dem Mittel- und Unterlappen ziemlich stark verdickt und durchsetzt von zahlreichen, ziemlich derben, plaqueartigen, nicht deutlich vorspringenden, miliaren bis mohnkorngrossen Knötchen, von weissem Ansehen und die durch einzelne feinere weissliche Züge miteinander verbunden sind, ein ziemlich enges und zierliches Netzwerk darstellen. In der Tiefe des Lappens finden sich die Bronchien ectasirt und zahlreiche bis hirsekorngrosse, weisslichgraue Knötchen. Die Bronchialwandungen, besonders der feinern Bronchien, etwas verdickt und bei genauerem Ansehen sieht man das Lumen derselben umgeben von einer grossen Anzahl grauweisser Pünktchen, aus denen bei Druck kleine grauweisse Pfröpfe sich entleeren. Die beiden Lungen enthalten ziemlich reichliches Pigment. Im Herzbeutel sehr reichliche Mengen einer blutig gefärbten Flüssigkeit.

Das Herz klein; das Pericard mit geringen fibrinösen, leicht ablösbaren Membranen bedeckt, am parietalen Blatt mit spärlichen kleinen, miliaren, am visceralen dagegen mit zahlreichen, besonders dicht am Abgang der grossen Gefässe stehenden, miliaren und bis mohnkorngrossen, theils punktförmigen, theils streifigen und ganz leicht leistenförmig erhabenen grauweissen Knötchen; dieselben sind überaus vielgestaltig, oft mit einander durch quer verlaufende Züge verbunden, theils rosenkranzähnlich aufgetrieben; der betastende Finger fühlt dieselben als vorspringende, etwas rauhe Knötchen. Die Aussenfläche des Herzens ist übrigens von reichlichem, intensiv gelbem Fett überlagert, besonders über dem rechten Ventrikel, und auch durch das Fett fühlt man gleiche Knötchen und Streifen durch. Im rechten Herzen locker geronnene Blutgerinnsel, die Musculatur normal dick, derb und dunkel.

Im linken Herzen wenig Blut, die Musculatur ebenfalls normal dick und derb. Die sämmtlichen Klappen vollkommen zart, normal.

Der Oesophagus normal, ebenso Kehlkopf und Trachea.

Oberhalb der Bifurcation der Trachea auf der rechten Seite findet sich eine Gruppe leicht geschwellter Lymphdrüsen, welche theilweise schwarz pigmentirt sind, theils medulläre, grauweissliche Einlagerungen zeigen und bei Druck einen reichlichen grauweissen Saft ergiessen; auch die Drüsen am rechten Lungenhilus, an den grösseren Bronchien theils ziemlich stark pigmentirt, theils mit kleinen grauweissen Knötchen durchsetzt.

Leber normal gross, auf der Oberfläche des rechten Lappens, sowie an der Unterfläche des linken Lappens mehrere kleine bis erbsengrosse Knötchen, grauweiss durchscheinend; nur einer liegt ganz direct unter dem Peritoneum und dieser zeigt wieder ganz deutlich die nabelförmige Depression, mit ganz leicht erhabenen Rändern. Die Substanz der Leber auf dem Durchschnitt vollkommen normal. Die Gallenblase mit reichlicher zäher dunkler Galle gefüllt. Milz normal gross, das Gewebe derb. Die Nieren blutreich, ganz normal. Die rechte Nebenniere erscheint am obern Rande bedeutend aufgetrieben, auf dem Durchschnitt die Marksubstanz anscheinend gequollen, ganz weiss, 0,5 Mm. dick; ebenso erscheint die Marksubstanz der linken Nebenniere in der obern Hälfte auffallend gequollen.

Die Magenschleimhaut vollkommen normal, ebenso der Darm. Die Mesenterialdrüsen nicht geschwellt.

An der Bandscheibe des 2. und 3. Brustwirbels findet sich auf der rechten Seite eine leichte Erhöhung, auf dem Durchschnitt sieht man unterhalb der Pleura, den Knorpel usurirend (?), eine etwa 5 Mm. dicke, medulläre Geschwulstmasse. Die Papilla nerv. opt., rechts stark geschwellt, mit kleinen, ganz feinen, punktförmigen Blutpunkten.

Die vorläufige mikroskopische Untersuchung der frischen Präparate ergab nun in allen Tumoren das exquisite Bild eines Carcinoms. Die Zellen gross, von dem Character der Epithelien, polymorph, mit grossem Kern, der oft das ganze Protoplasma der Zelle einnimmt und nur einen schmalen Saum übrig lässt, mit deutlichen Kernkörperchen. An feinen Schnitten besonders aus

der unteren Partie des Gehirntumors, sowie aus der Leber ganz exquisit ausgebildete alveoläre Structur. Wir konnten uns daher der Diagnose „Carcinom“ nicht verschliessen, und gestützt auf die Erfahrungen bei der Untersuchung des vorbeschriebenen Falles, stellten wir wie folgt die Leichendiagnose:

Endothelcarcinom des Gehirns mit partieller eitriger Schmelzung und Encephalitis der Umgebung. Compression des Gehirns. Chron. Hydrocephalus. Neuroretinitis duplex (Stauungspapille). Metastatische Carcinome der Pleura und des rechten Unterlappens, des Pericards, der Bronchialdrüsen, der Leber und einer Bandscheibe der Wirbel (?). Hämorrhagische Pericarditis. Schwielen beider Lungenspitzen.

Bevor wir zur Mittheilung des mikroskopischen Befundes übergehen, wollen wir zunächst hier gleich einige Punkte aus dem Protocoll erwähnen. Man hatte zuerst daran gedacht, die Affection der Nebenniere bestände ebenfalls in einer Geschwulstbildung, und wenngleich es auch nach der ersten flüchtigen Untersuchung des frischen Präparates in der That den Anschein hatte, zeigte doch die weitere Untersuchung, dass dies nicht der Fall war, denn es fanden sich ganz normale Verhältnisse.

Wir hatten ferner nicht Gelegenheit, den Wirbel mit der medullären Geschwulstmasse zu untersuchen, und können daher auch nicht mit Bestimmtheit aussagen, dass es sich hier auch um Carcinom gehandelt hat, doch ist es wohl wahrscheinlich; auch in welchem Verhältniss der Tumor zu der Umgebung gestanden, ist nicht ganz klar; sehr unwahrscheinlich aber dürfte es wohl nach vielfältiger Erfahrung sein, dass derselbe, gesetzt den Fall dass es wirklich eine Geschwulst war, den Knorpel usurirt hat. Wir ziehen diese Geschwulstmetastase daher am Besten gar nicht in Betracht, was wohl umsomehr erlaubt ist, da wir in dieser Geschwulst den primären Tumor wohl nicht zu erblicken haben. Die Präparate wurden ebenfalls in Müller'scher Flüssigkeit gut gehärtet, darauf in Alkohol gebracht und mit den gleichen Tinctionsflüssigkeiten behandelt.

Die mikroskopische Untersuchung der Tumoren des Gehirns ergab nun im Wesentlichen ganz analoge Verhältnisse, wie wir sie

in dem vorigen Gehirntumor angetroffen haben. Um Wiederholungen zu vermeiden, beschränken wir uns nur auf Mittheilung der abweichenden Verhältnisse und der Genese dieser Geschwulst, sowie der Metastasen. Die Form der Zellen haben wir schon erwähnt, ebenso die exquisit ausgebildete alveoläre Anordnung. Wenn man auch an diesen Geschwülsten 3 ausgesprochen verschiedene Schichten, wie in dem vorigen Tumor, findet, — nämlich eine verhältnissmässig grossalveoläre äussere, eine mittlere, aus kleineren Alveolen bestehende und eine mehr bindegewebige centrale, — so sind dieselben hier doch nicht so scharf geschieden, sondern gehen mehr allmählig in einander über. Entsprechend den central eitrig zerfallenen Partieen des vorderen Tumors finden wir das bindegewebige Gerüst dicht durchsetzt von reichlichen Eiterkörperchen; die epithelioiden Zellen, soweit sie noch erhalten, sehr stark fettig degenerirt. An den Stellen, wo zwischen Geschwulst und Gehirnsubstanz eine eitrige Schmelzung eingetreten ist, sind die Zellen ebenfalls stark fettig degenerirt und hier, entsprechend der grossalveolären Zone, das bindegewebige Gerüst stark kleinzellig infiltrirt, nach Färbung mit Bismarkbraun daher als dunkler gefärbte Stränge mehr vortretend. Was die Entwickelung dieser Gehirngeschwulst anlangt, so ist deutlich nachzuweisen, dass dieselbe ihren Ursprung von den Perithelzellen der Piagefässe nimmt. Die Gefässe sind oft ganz umgeben von Zellschläuchen, die häufig in meist kleinen spaltförmigen Alveolen eingeschlossen sind, ganz wie es Eppinger (l. c.) in seinem Fall beschreibt; häufig aber finden sich auch Stellen, die sehr an den Bau eines plexiformen Angio-Sarcoms erinnern, indem die Zellen pallisadenförmig um die Gefässe angeordnet sind. In beiden Fällen findet sich jedoch, gegen die Geschwulst zu, der exquisit alveoläre Bau. Der kleinere, vordere Gehirntumor ist wohl als metastatischer Tumor zu deuten, da wir hier keinen Zusammenhang mit der Pia constatiren konnten. Die metastatischen Lebertumoren sind denen des vorigen Falles in Allem vollkommen gleich. Was die Metastasen der Pleura, der Lunge und der Bronchialdrüsen anlangt, so stimmen dieselben durchaus mit dem Befund des ersten Falles überein. Wir finden auch hier die von epithelähnlichen Zellen varicös ausgedehnten Lymphgefässe, so-

wohl an der Pleura, als auch in dem interstitiellen Lungengewebe und um die Bronchien herum. Wir können daher von einer ausführlicheren Beschreibung aller dieser Punkte absehen. Dagegen müssen wir noch etwas genauer des Befundes am Herzen gedenken, der in den vorigen Fällen fehlte. Zunächst deutete das Vorhandensein einer hämorrhagischen Pericarditis darauf hin, dass wir es hier wohl auch mit einer Geschwulstbildung zu thun hätten. Man hätte, wäre man nicht dadurch aufmerksam gemacht, in der That die kleinen punkt- und leistenförmigen Erhabenheiten, wie wir sie im Protocoll genau mitgetheilt haben, übersehen können. Man findet nun mikroskopisch, dass fast alle Lymphgefässe des Pericards ganz dicht ausgefüllt sind mit epithelähnlichen Zellen, die in Allem denen aus der Gehirngeschwulst sowohl, als denen der Lebertumoren und der Lunge, gleichen. In Fig. 6 haben wir einen solchen Schnitt bei 30facher Vergrösserung abgebildet. Wir sehen daselbst die äusserste pericardiale Zone a vollkommen frei, nur durch die darunter gelegenen dilatirten Lymphgefässe stellenweise vorgewölbt. Zwischen dieser Partie und der Herzmuskulatur (c) liegen nun die mit b bezeichneten, theils mehr, theils weniger mit den genannten Zellen ausgefüllten Lymphgefässe, in deren Umgebung an einzelnen Stellen eine mässige kleinzellige Infiltration (d) sich findet. Die Zellen scheinen nicht hier entstanden zu sein, denn sie lösen sich von der Wand äusserst leicht, verhalten sich wohl wie eine Injectionsmasse. Dieses Verhalten entspricht ganz dem, wie wir es in den Lymphgefässen um die grösseren Bronchien im ersten Fall, wie auch in diesem gefunden haben. Zwischen den Muskelfasern des Herzens findet man nun, auch manchmal ziemlich entfernt von dem Pericard, kleine Inselchen ganz gleicher Zellen, die anscheinend auch in Lymphbahnen liegen. Diese ganze Affection am Pericard gleicht makroskopisch vollkommen der von Eppinger (l. c.) für sein Endotheliom gegebenen Beschreibung. Der mikroskopische Befund dagegen ist ein ganz anderer; während in unserem Fall die epithelähnlichen Zellen ganz sicher in den Lymphgefässen liegen, konnte er die Entstehung der miliaren Knötchen des Pericards sowohl, als auch der Lungen und der Pleura aus der äussern Endothelaus-

kleidung capillarwerthiger Gefässe nachweisen, und zwar von den allerersten Anfängen bis zu den deutlichen Zellschläuchen.

In unserem Fall kam, wie gesagt, eine solche Wucherung von Capillarendothelien sicher nicht vor. In dem von Eppinger beschriebenen Fall waren die Metastasen überhaupt nicht so ausgedehnt, wie in unserem, so fehlten Lebertumoren ganz.

Wir glauben auch für diesen Fall nachgewiesen zu haben, dass es sich entschieden um ein Carcinom handelt, das aus dem Endothelbelag, resp. den Perithelzellen der Piagefässe entstanden ist und mehrfache characteristische Metastasen in der Leber, in der Pleura, der Lunge und dem Pericard gesetzt hat.

In den 3 mitgetheilten Beobachtungen sahen wir Geschwülste deren epithelähnliche Zellen aus Endothelien hervorgegangen und die in verschieden gestalteten Alveolen eines bindegewebigen Stromas eingelagert waren. Die Zellen waren ohne Zwischensubstanz epithelienartig dicht neben einander gelagert, der Alveoleninhalt war gefässlos, die Gefässe nur auf das Stroma beschränkt. Auf dieser histologischen Basis fussend glauben wir alle 3 als Endothelcarcinome wohl bezeichnen zu dürfen.

Tafelerklärung.

Die ausführliche Beschreibung im Text.

Fig. 1. Aus der Lunge des 1. Falles. Hartnack Oc. 3. Object. 7.
Fig. 2. Ebendaher. Oc. 3. Object. 7.
Fig. 3. Aus dem Gehirntumor des 2. Falles. Oc. 1. Object. 2.
Fig. 4. Ebendaher. Oc. 3. Object. 7.
Fig. 5. Aus der Lunge des 1. Fallel. Bronchialquerschnitt. Oc. 2. Object. 2.
Fig. 6. Querschnitt des Pericards. 3. Fall. Oc. 2. Object. 2.

Fig. 3.

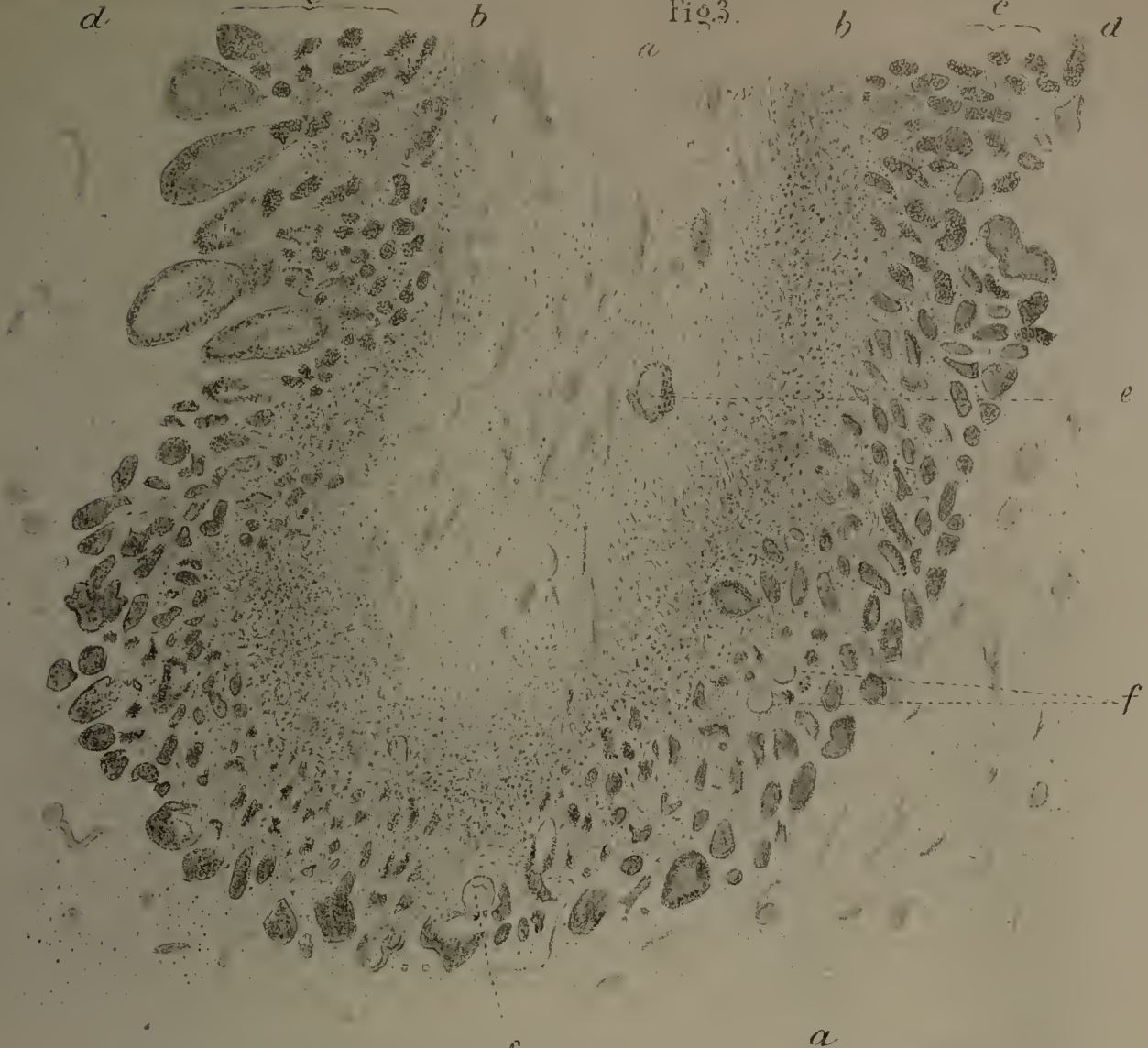

Fig. 1.

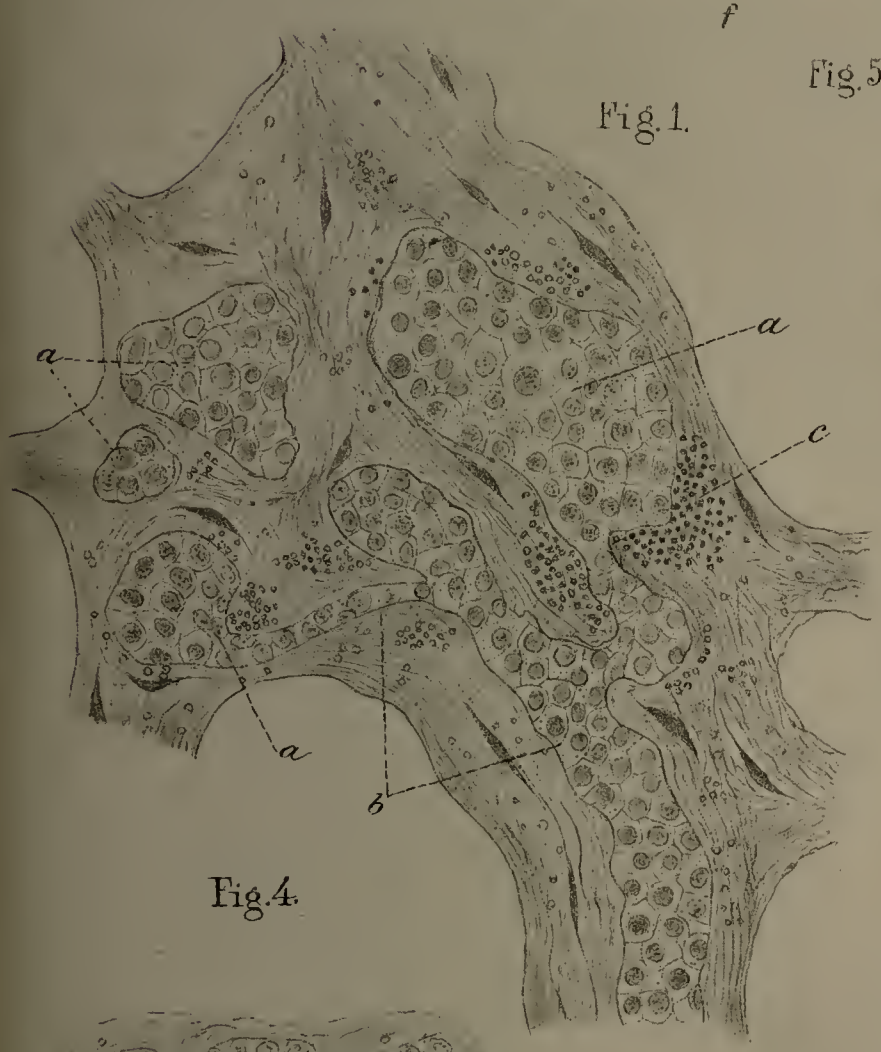

Fig. 5.

Fig. 6.

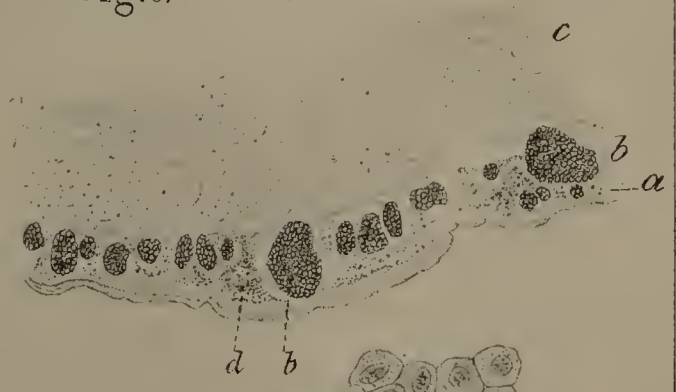

Fig. 4.

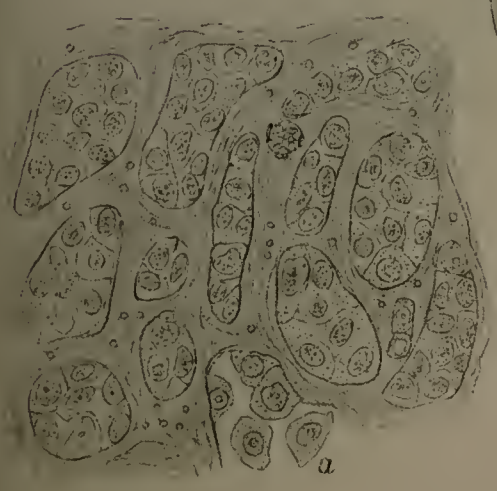
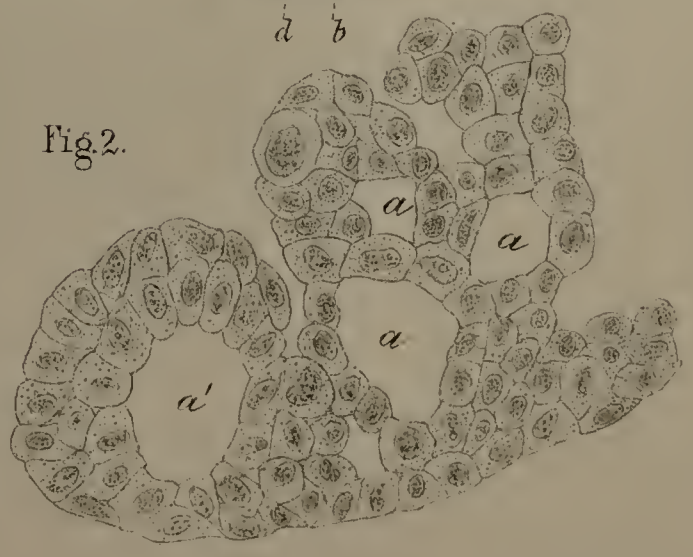
Fig. 2.